

Δισκοπάθεια Οσφυϊκής Μοίρας

Δισκοπάθεια (DDD; Degenerative Disc Disease) είναι η φυσιολογική και αναμενόμενη με το πέρασμα του χρόνου εκφύλιση του μεσοσπονδύλιου δίσκου

PAPADOPOULOS, ILIAS, CHARALAMPOS,  
ACCES#0062705018

1000574504

21/01/1970

045Y

M

SE:301

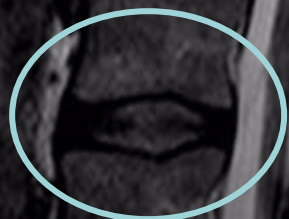
IM:6

23/09/2015

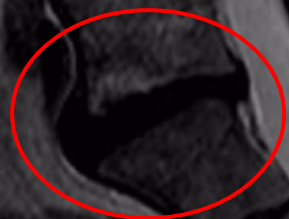
18:32:58

A  
S  
L

Υγιής δίσκος



ΔΙΣΚΟΠΑΘΕΙΑ



P  
I  
R

HYGEIA HOSPITAL

ILA

T2W\_TSE  
MRI LUMBAR SPINE



Υγιής δίσκος →

- Ύψος περίπου 1 εκ
- Χρώμα λευκό στην T2
- Χωρίς προβολή

ΔΙΣΚΟΠΑΘΕΙΑ →

- Αφυδάτωση με Απώλεια ύψους
- Αλλαγή σύστασης και χρώματος στην T2
- Προβολή στον σωλήνα

Κήλη δίσκου (HLD; Herniated Lumbar Disc) είναι η πρόπτωση δισκικού υλικού στον σπονδυλικό σωλήνα (με πίεση των νεύρων), συνήθως σε έδαφος φθοράς του δίσκου (δισκοπάθειας)

