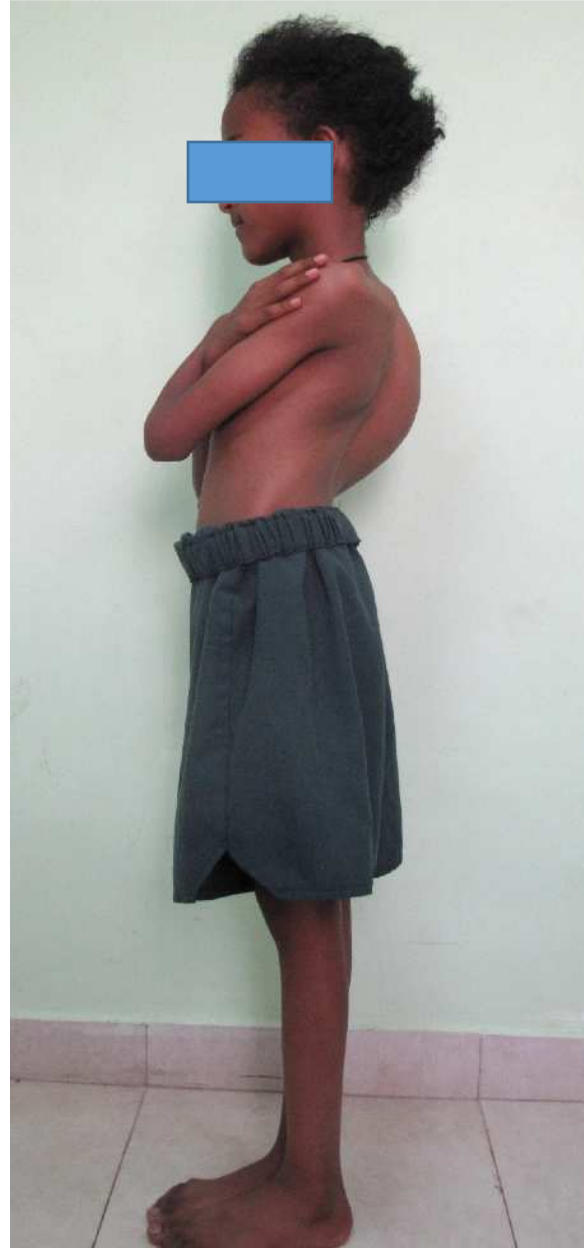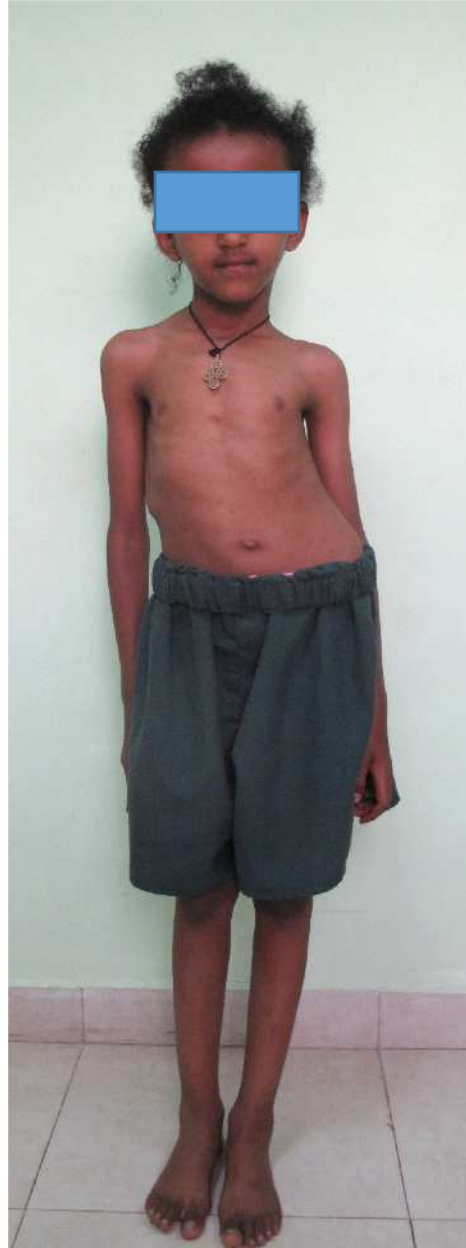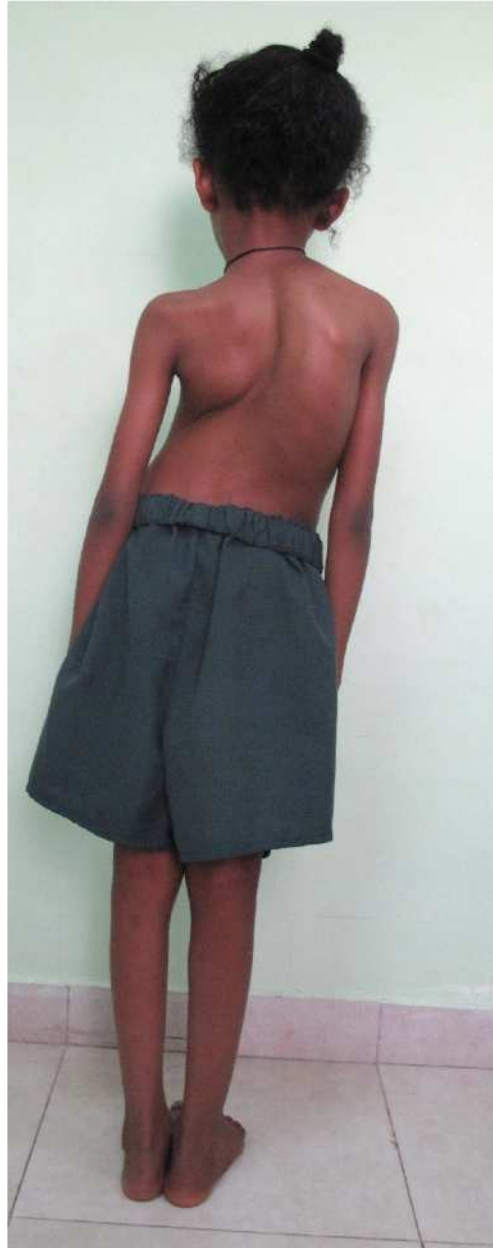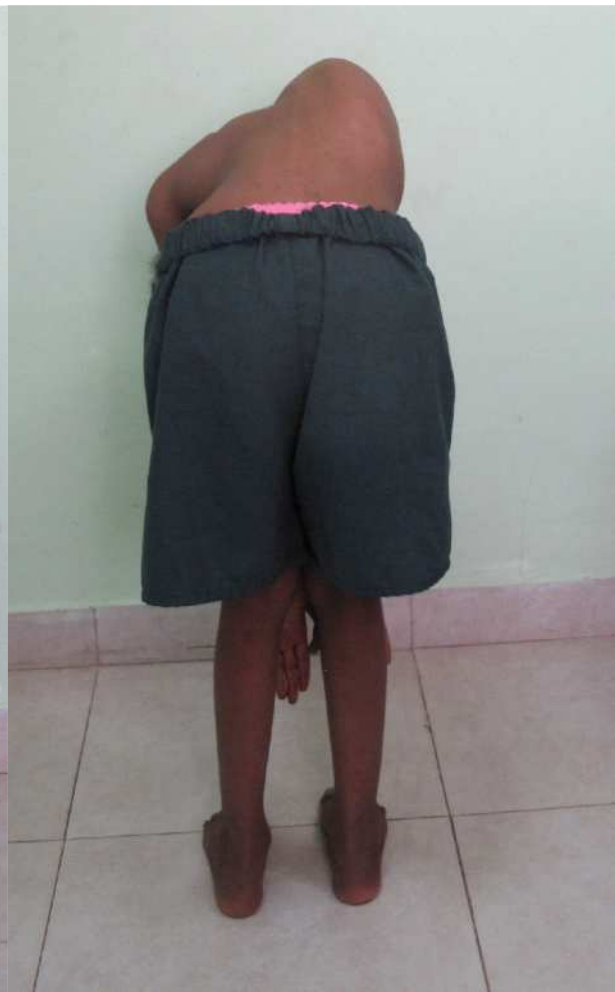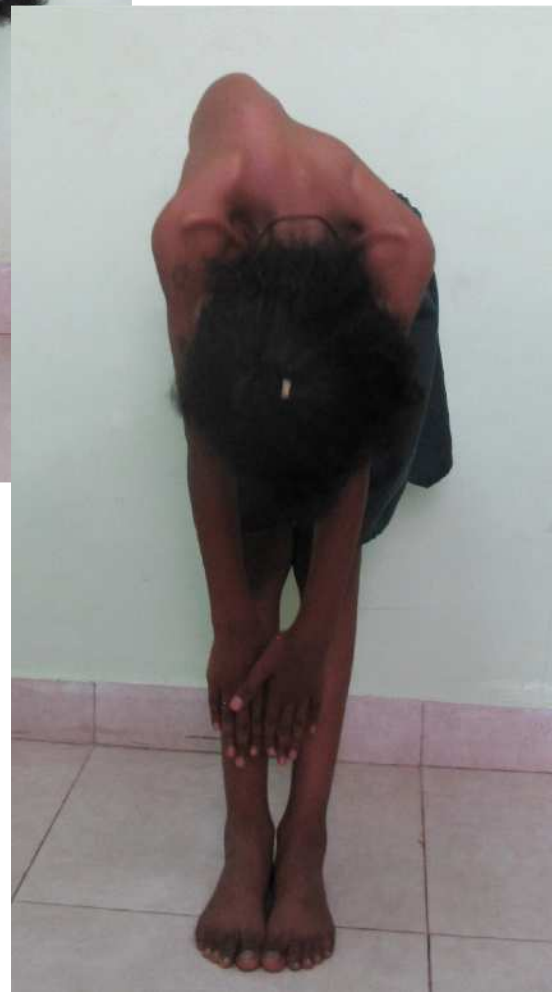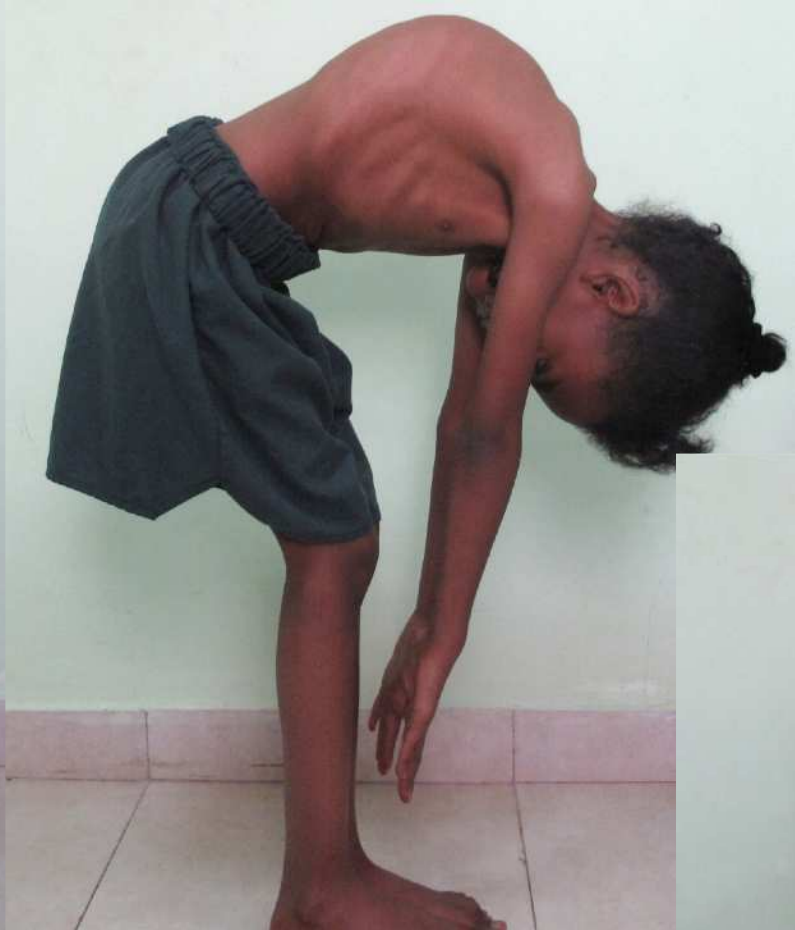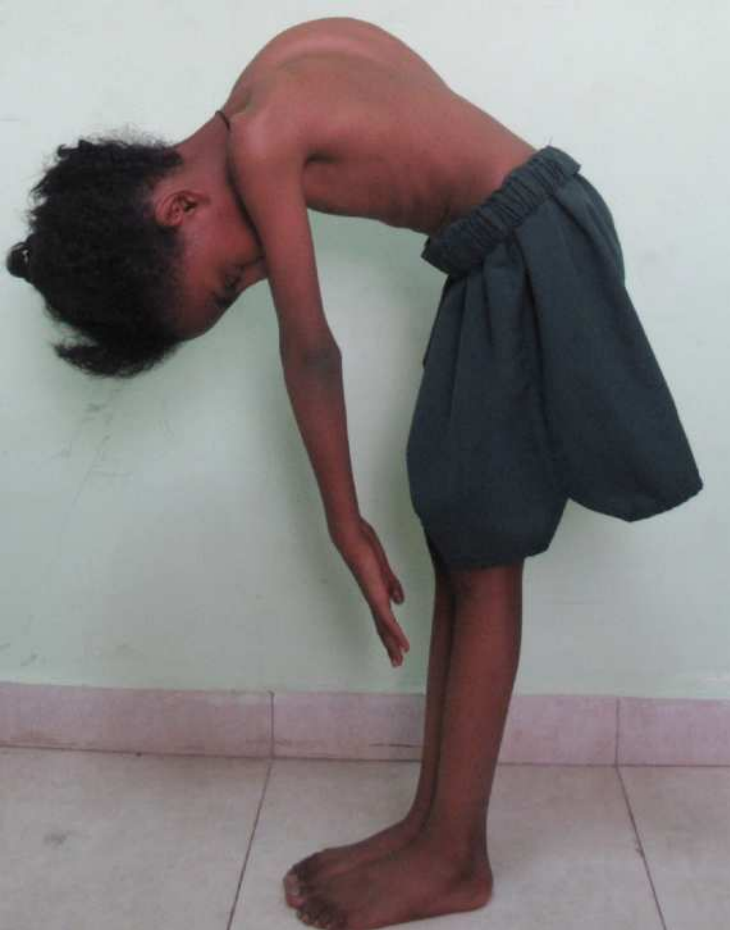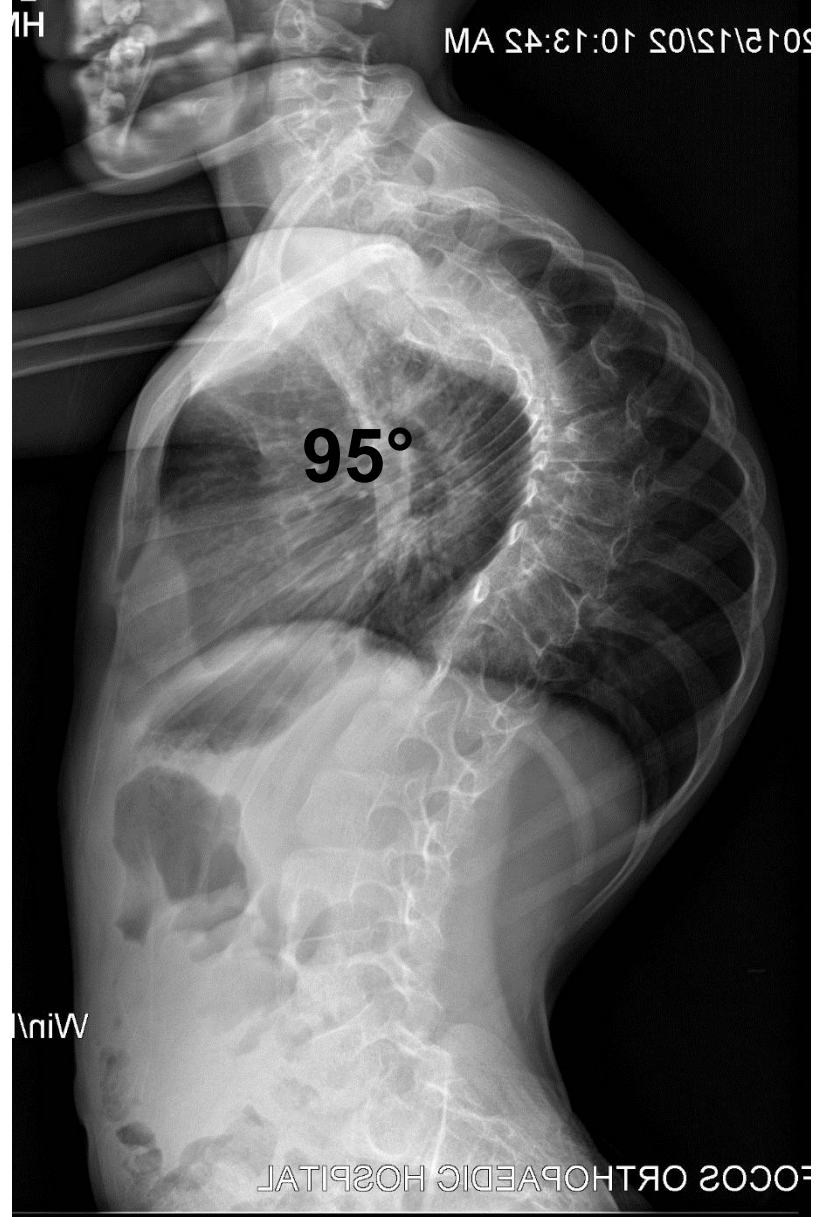
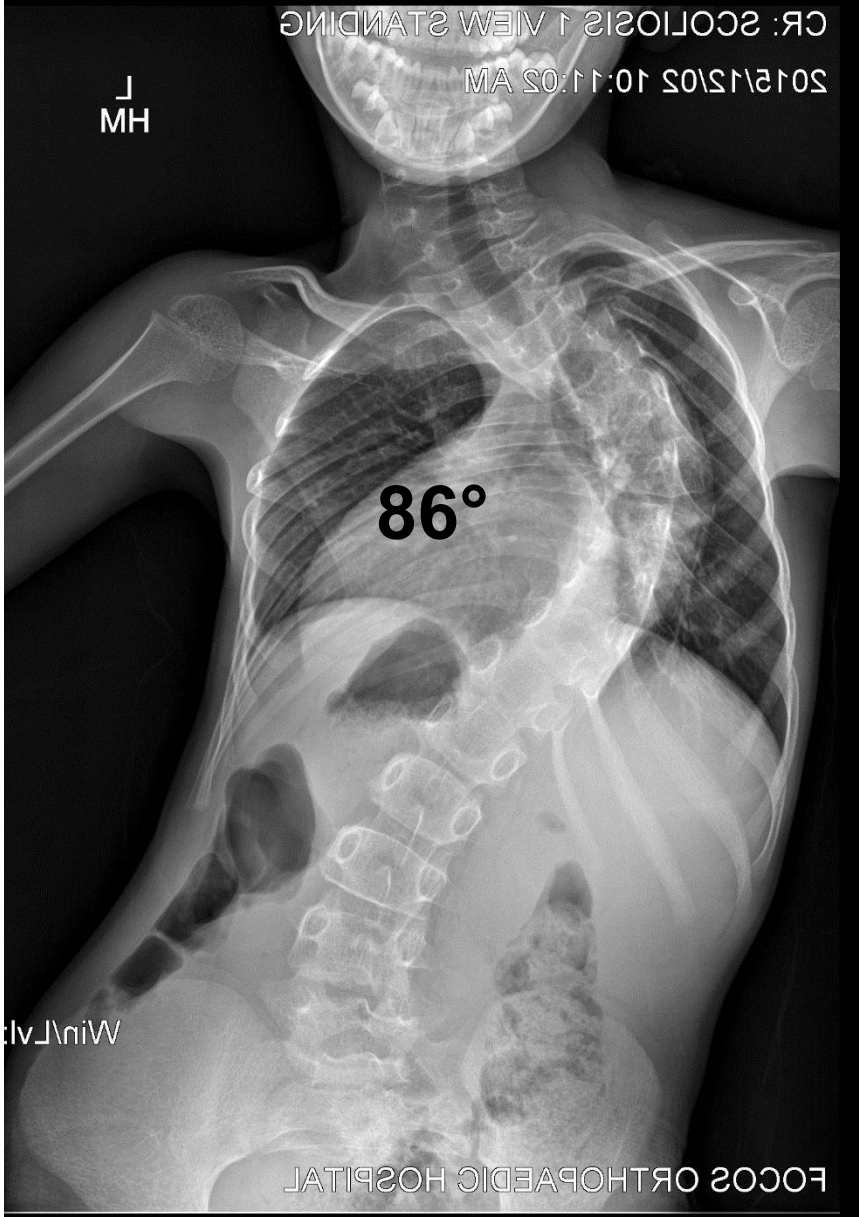


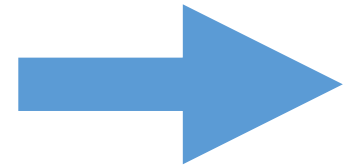
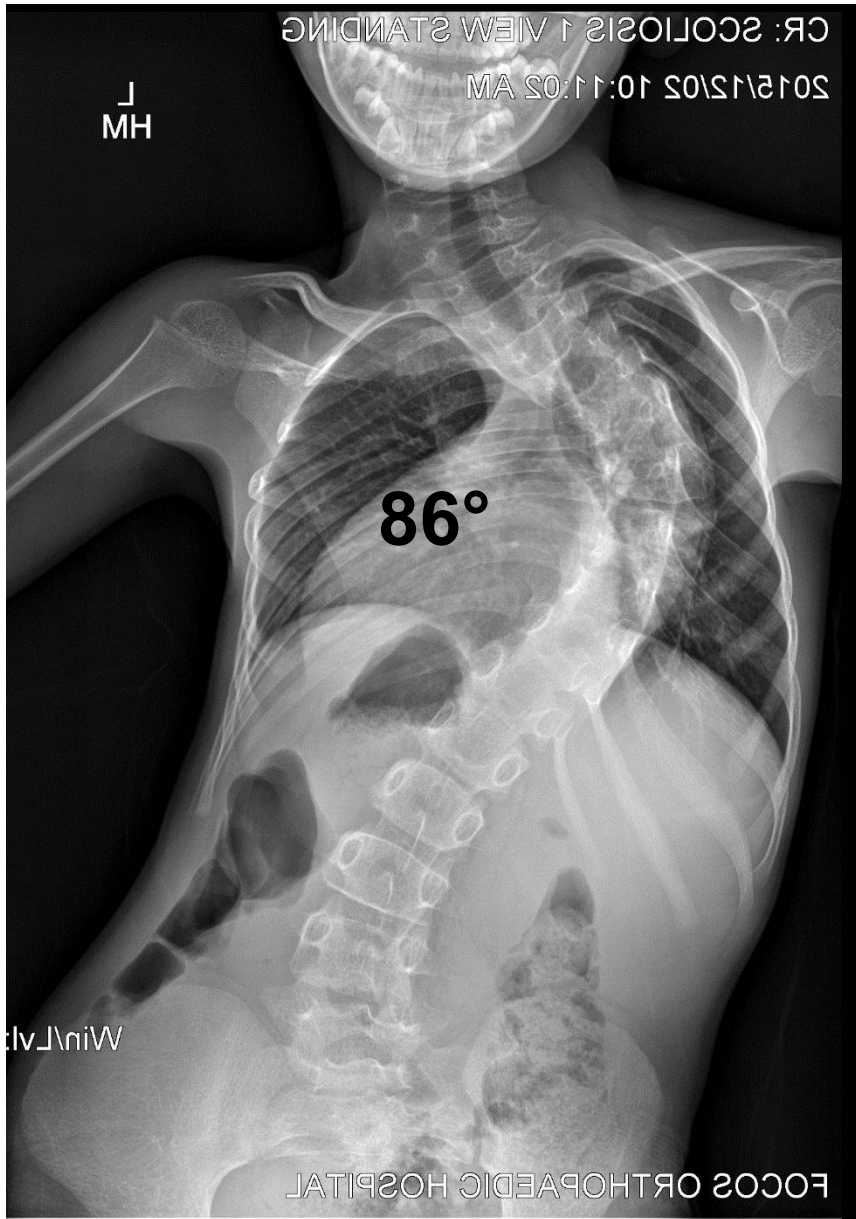
Πρώιμη Σκολίωση

- 6 χρονών κορίτσι
- Ύψος 116cm- βάρος 17kg
- Διάγνωση: Πρώιμη Σκολίωση (Early Onset Scoliosis) (104 μοίρες)
- Πλάνο: αναπτυσσόμενη ράβδος (Growing Rod)



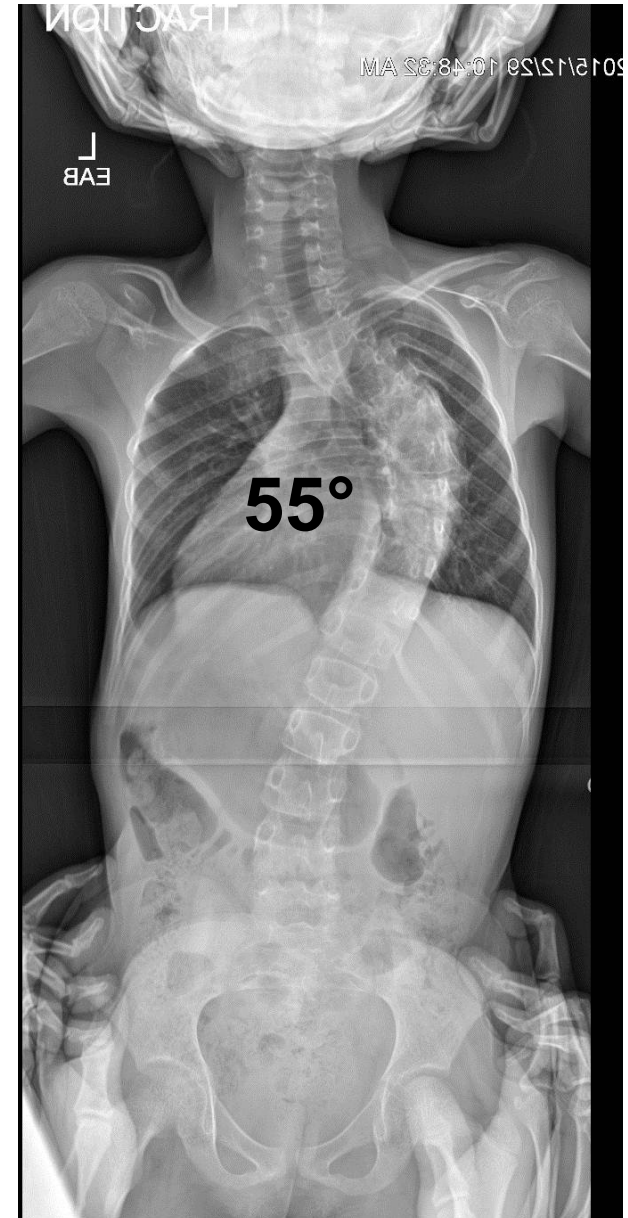






Βελτίωση της
Σκολίωσης με έλξη

The text is in Greek and translates to 'Improvement of scoliosis with traction'. It is positioned centrally between the two X-rays.



Χειρουργείο

- Αναπτυσσόμενη ράβδος Θ3-02
- Απώλεια αίματος 100ml
- Χειρουργικός χρόνος: 3 ώρες





