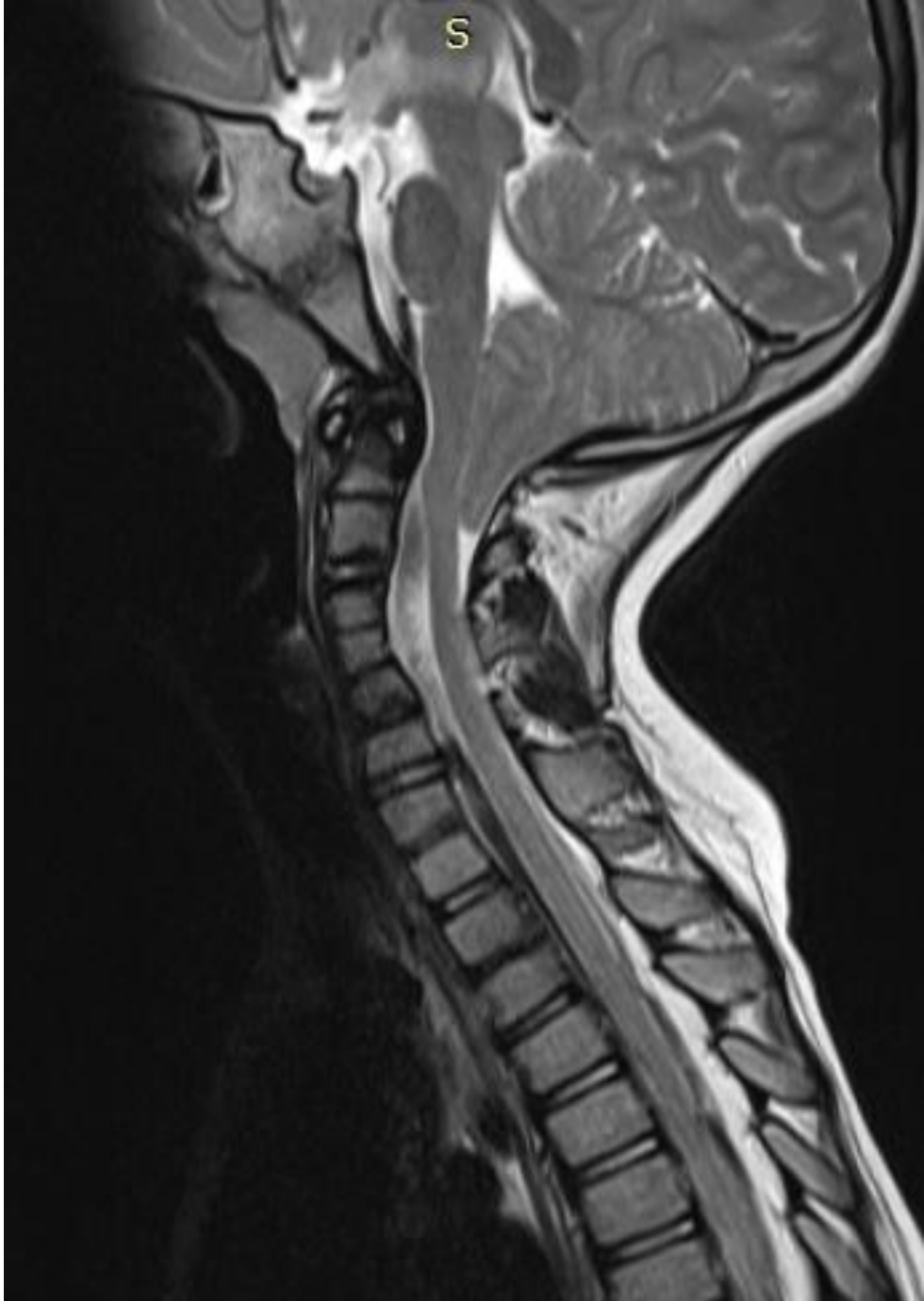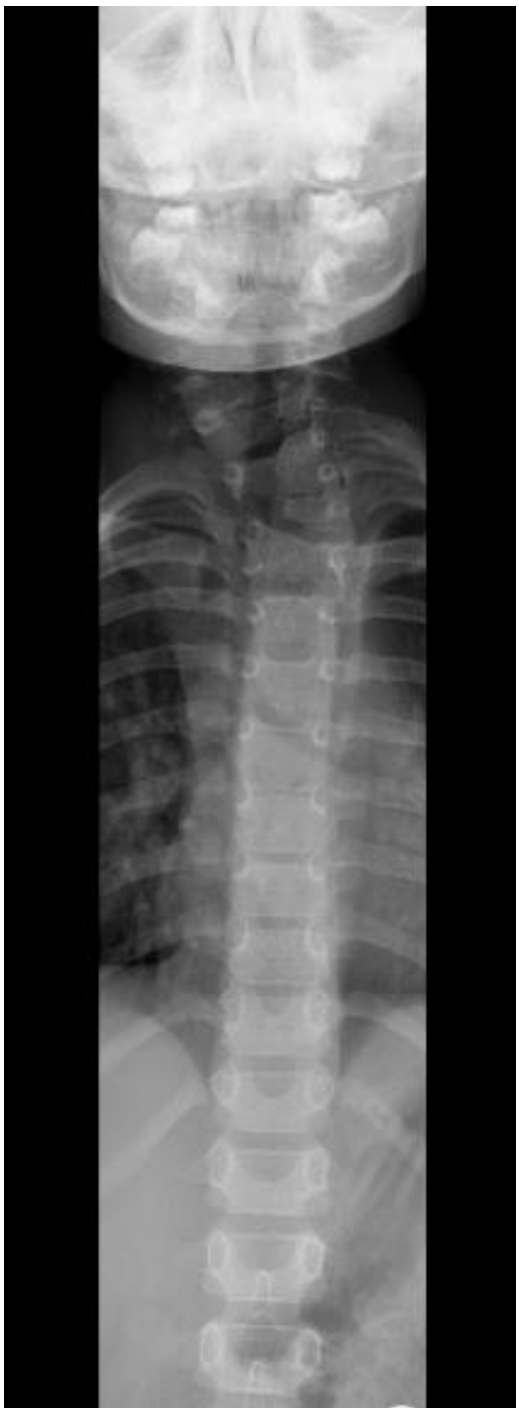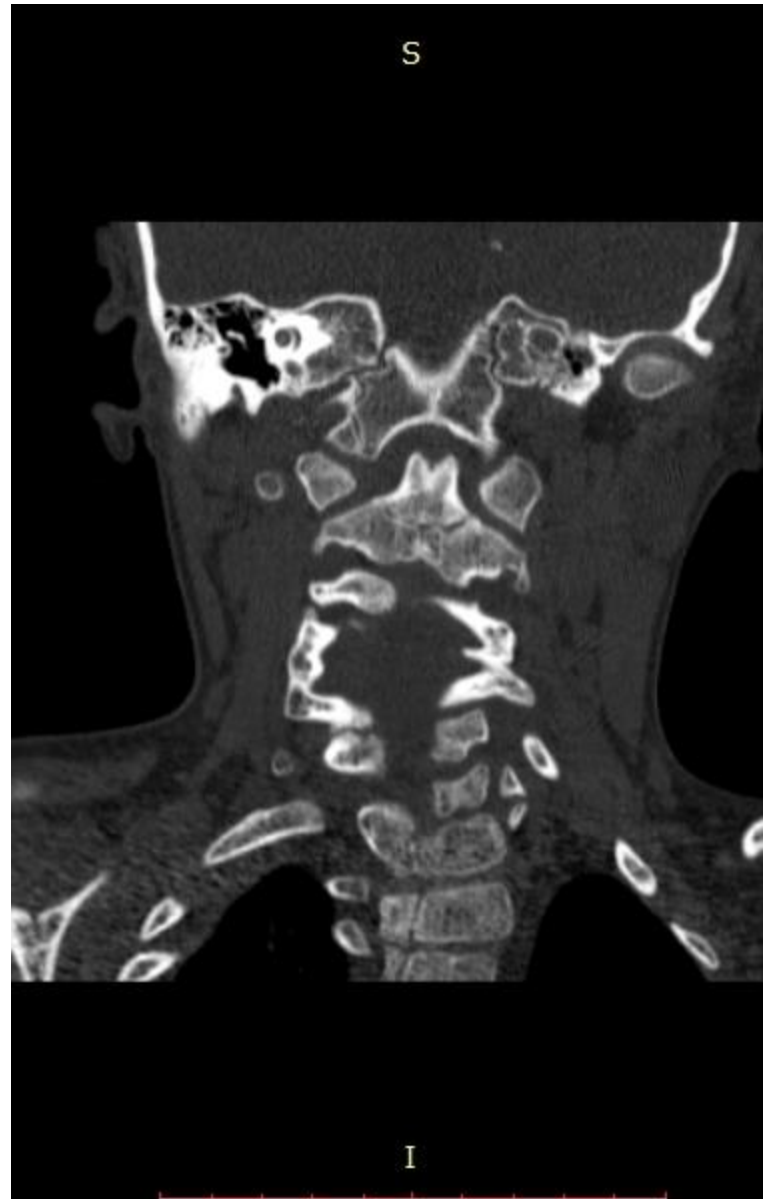
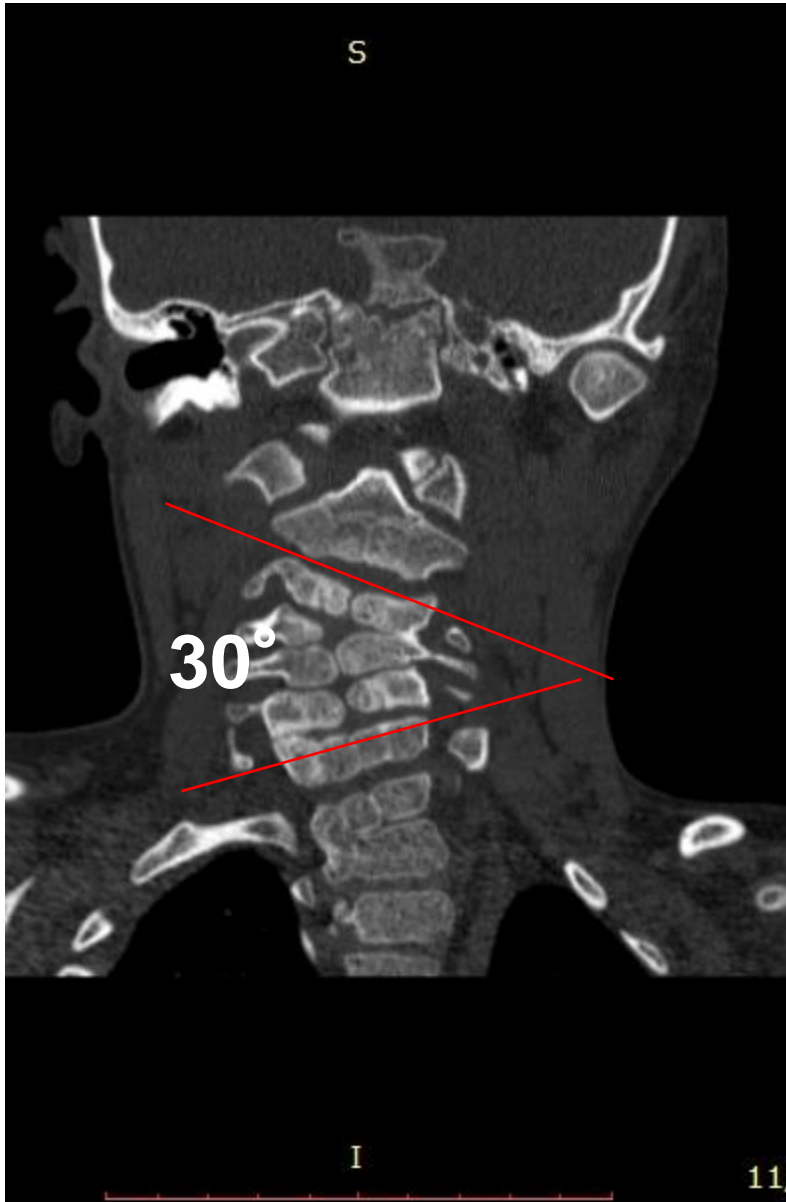


# Συγγενής Σκολίωση

Περίπτωση 1<sup>η</sup>

- 4 χρονών κορίτσι
- Ήπιο ραιβόκρανο και περιορισμός στροφής της κεφαλής προς τα δεξιά
- Συγγενής αυχενική σκολίωση
- Arnold-Chiari σύνδρομο

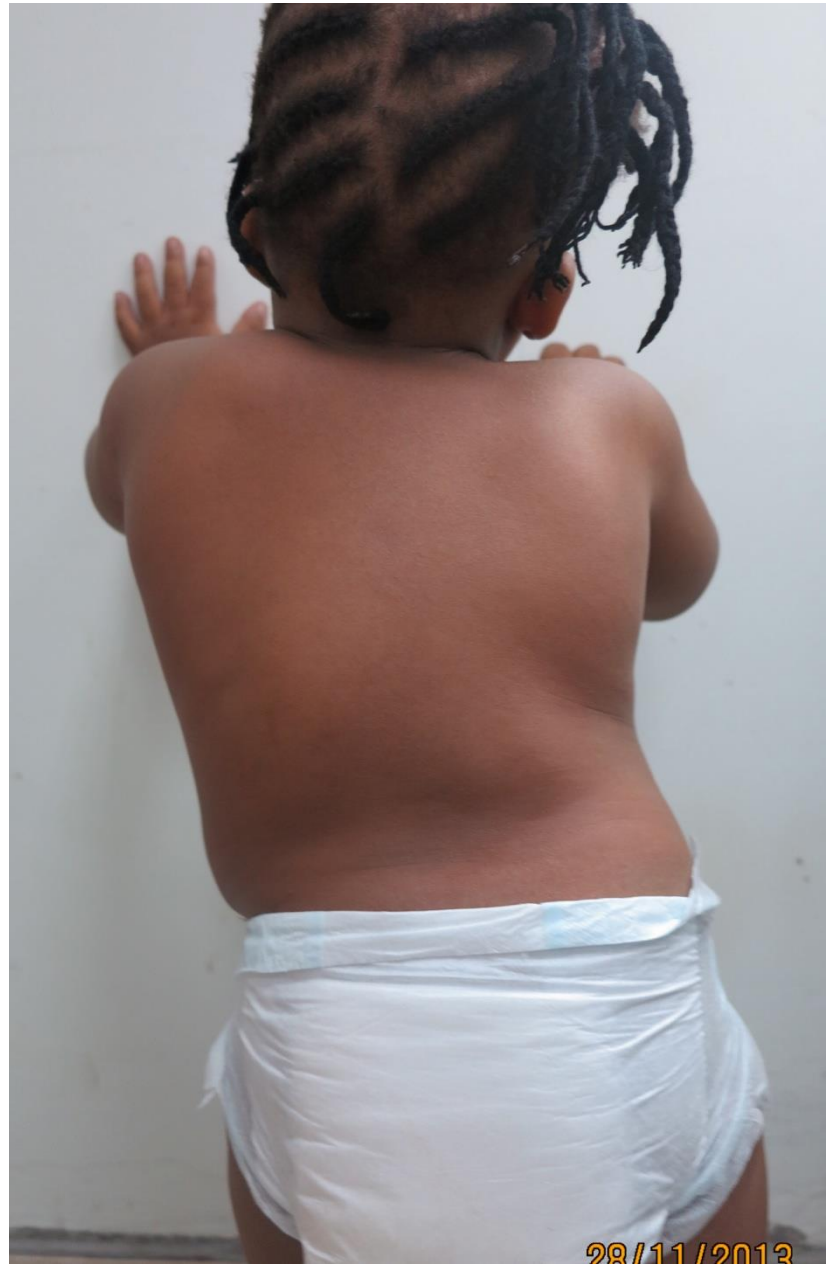
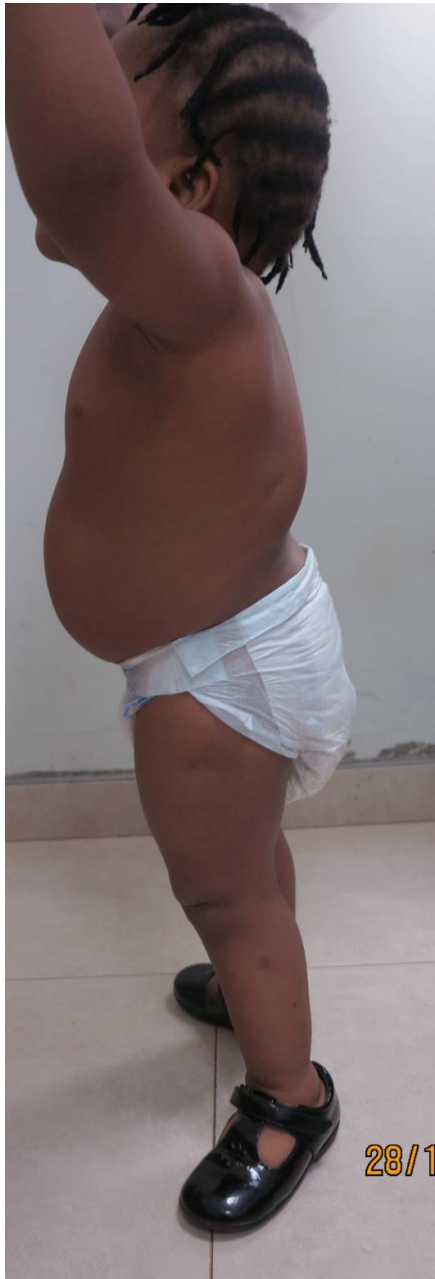
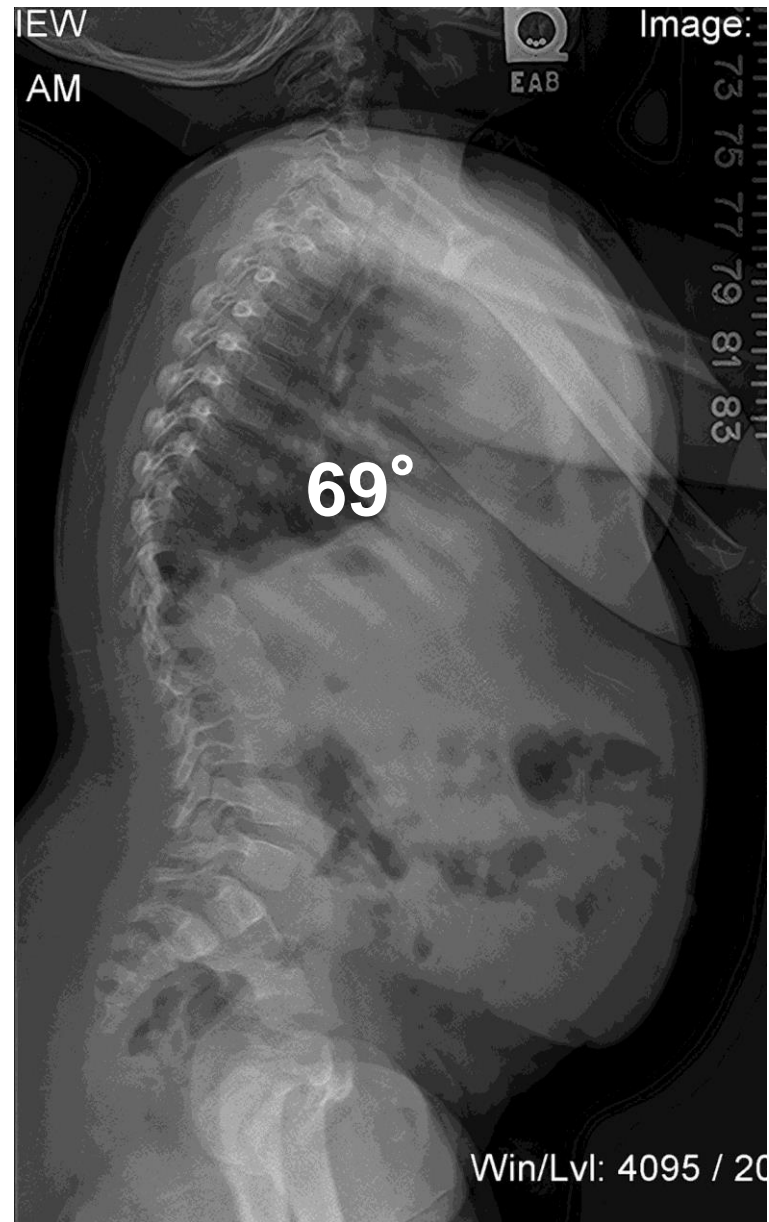
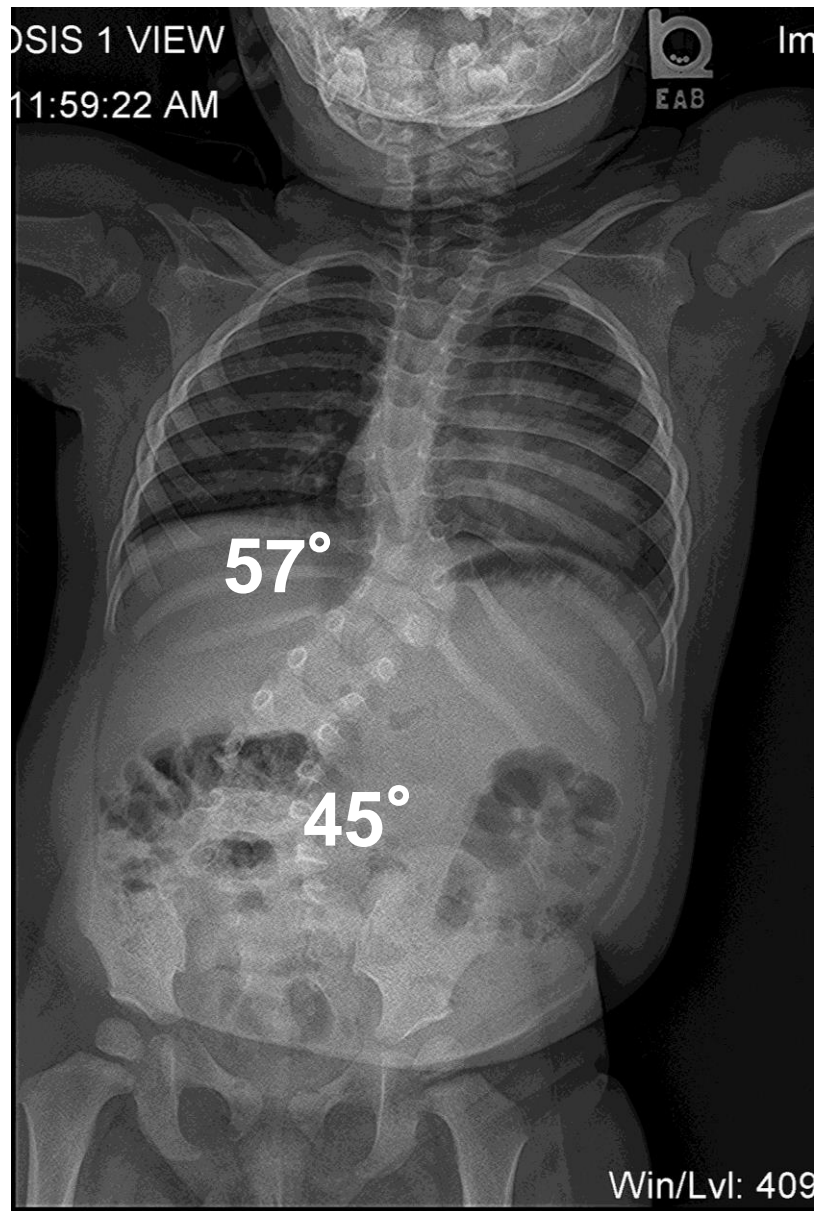


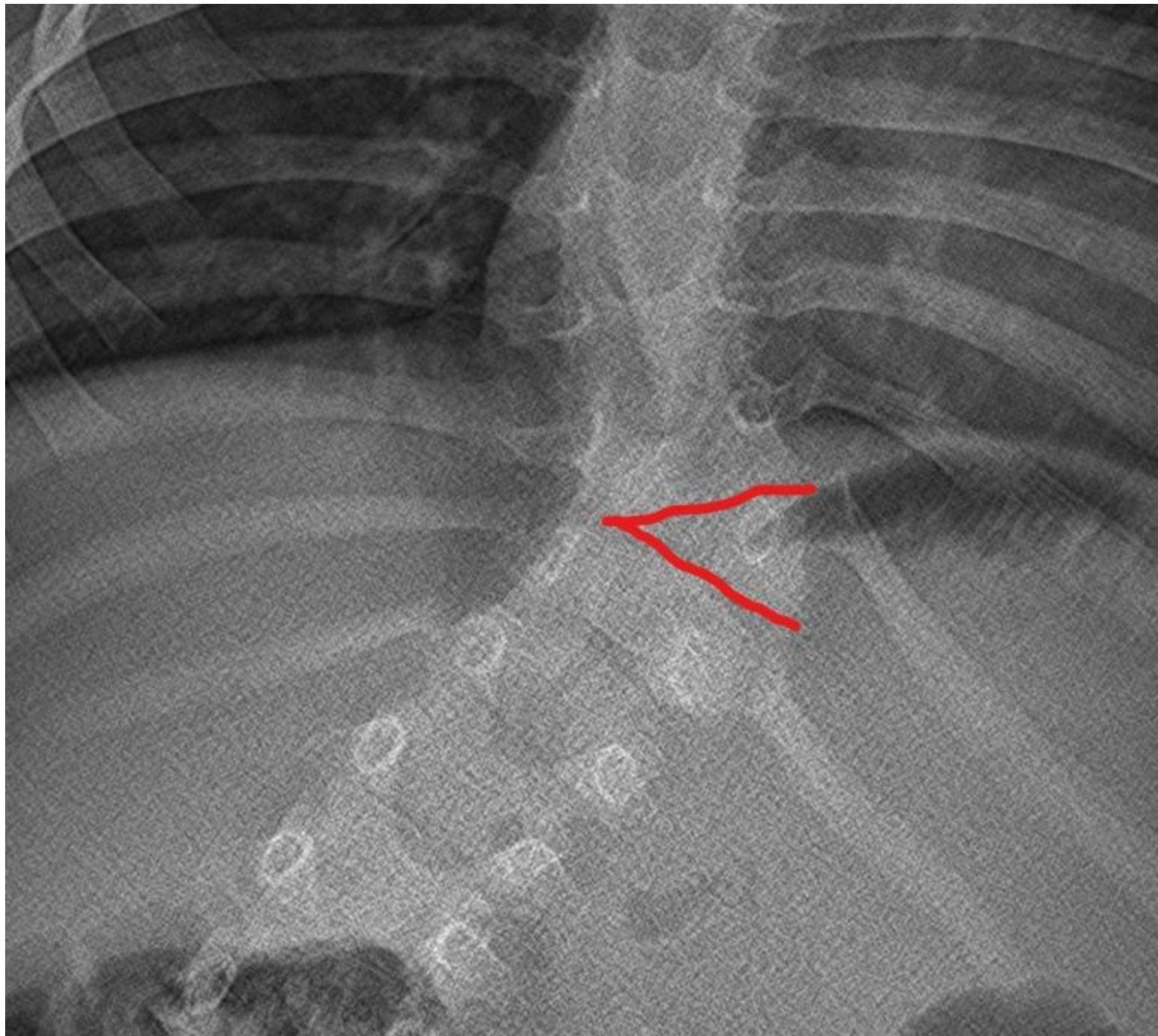
- Απλή παρακολούθηση
- Σταθερή σκολίωση μετά από 10ετία (ενηλικίωση)
- Βελτίωση της κινητικότητας με συστηματική φυσικοθεραπεία

Περίπτωση 2<sup>η</sup>

- 2 χρονών κορίτσι
- Ύψος 83cm- βάρος 14kg
- Διάγνωση: Συγγενής Σκολίωση (57 μοίρες)
- Πλάνο: εκτομή ημισπονδύλου και περιορισμένη σπονδυλοδεσία







## Χειρουργείο

- Εκτομή ημισπονδύλου Θ10 και σπονδυλοδεσία Θ8-Ο1 (σύστημα Caspian, Mini Denali)
- Απώλεια αίματος 200ml
- Χειρουργικός χρόνος: 3 ώρες

