

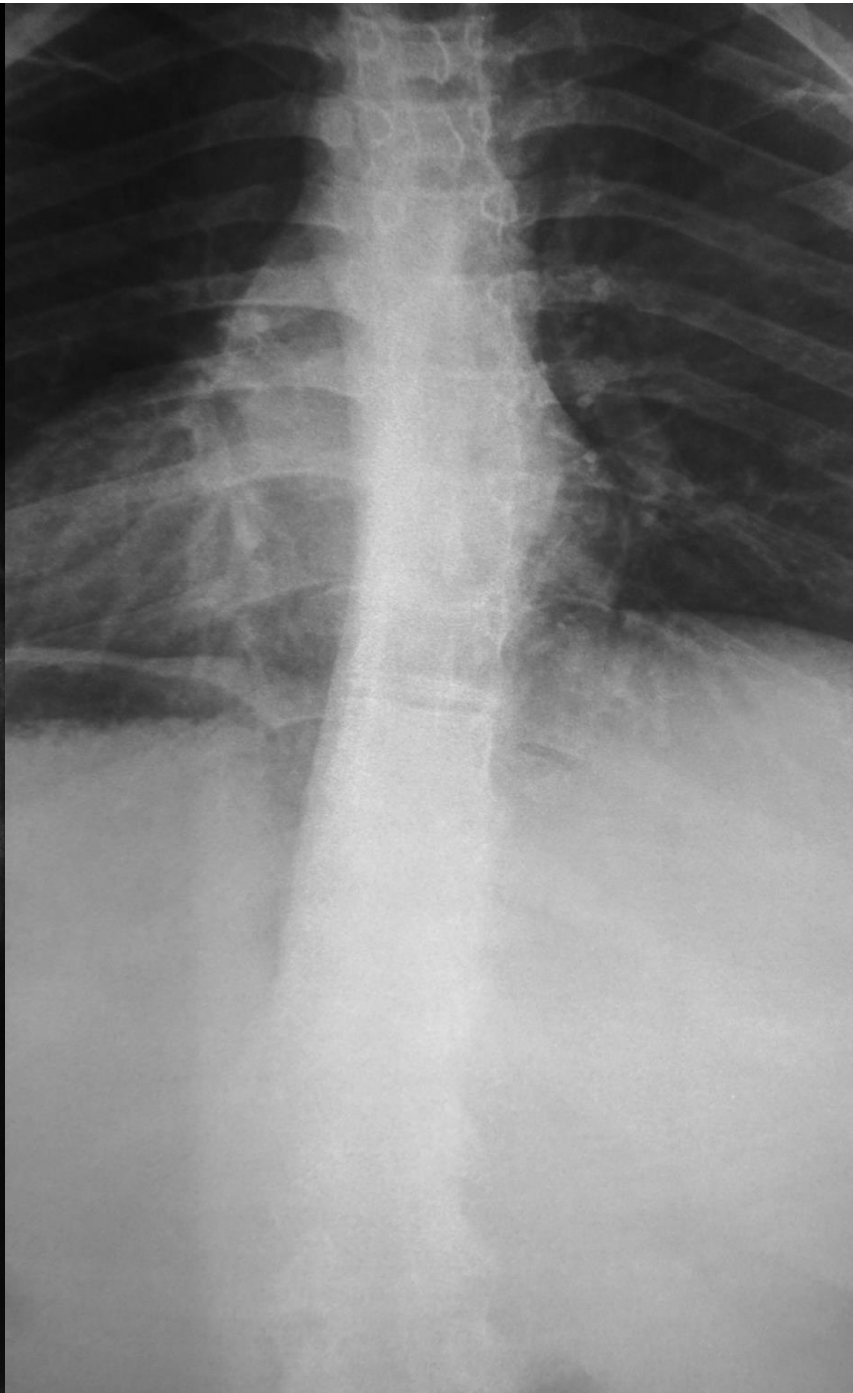
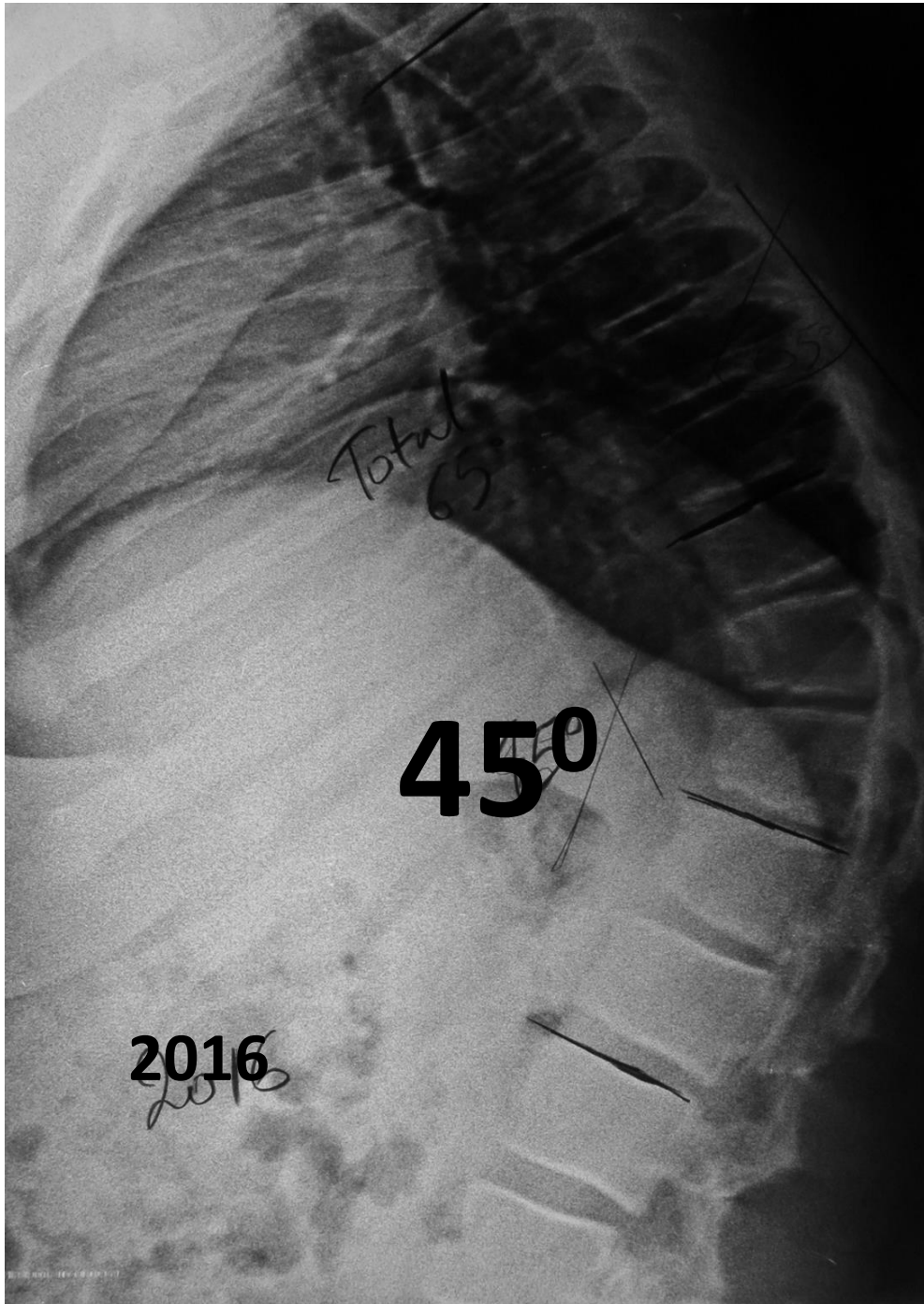
ΚΥΦΩΣΗ

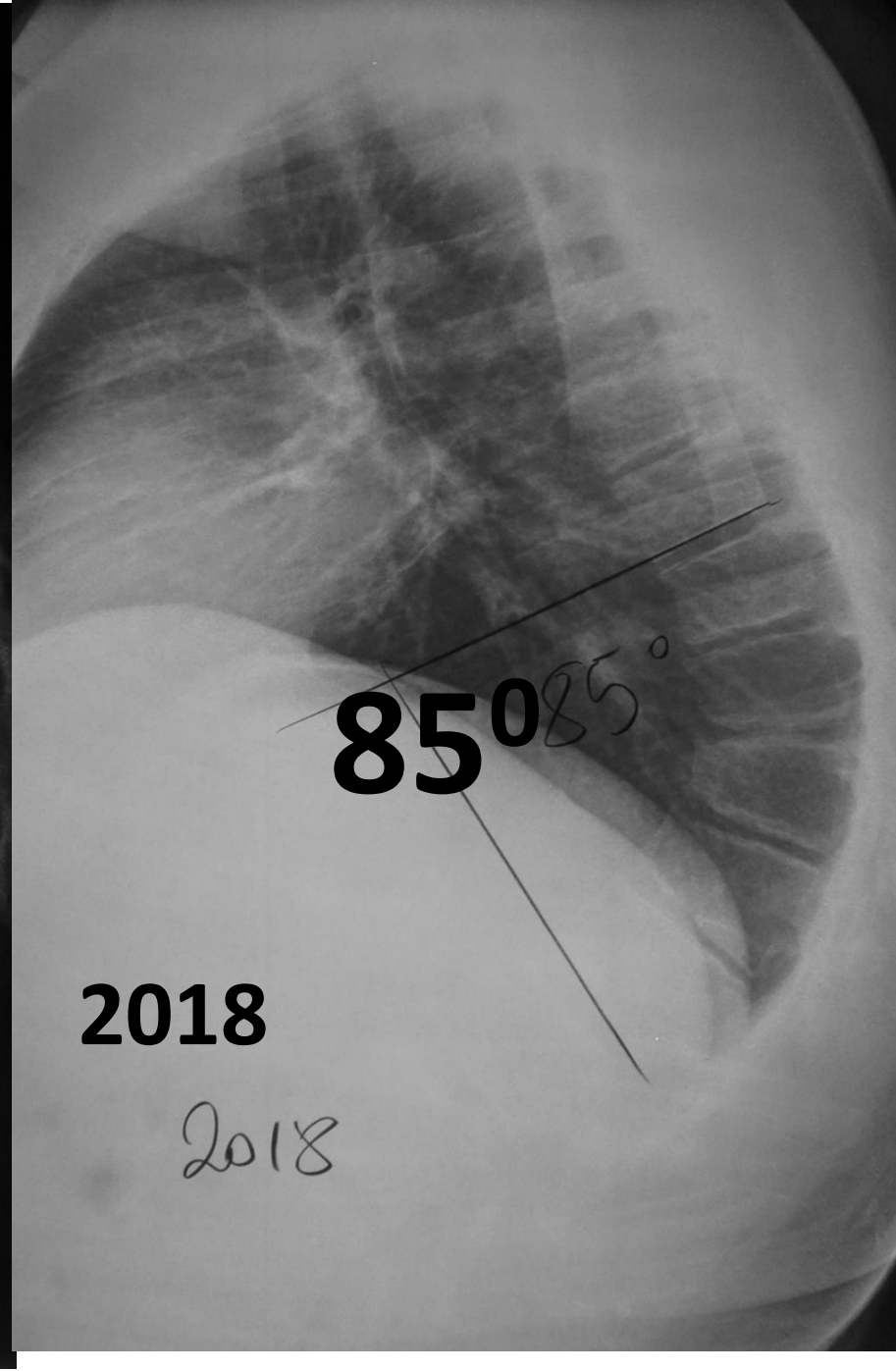
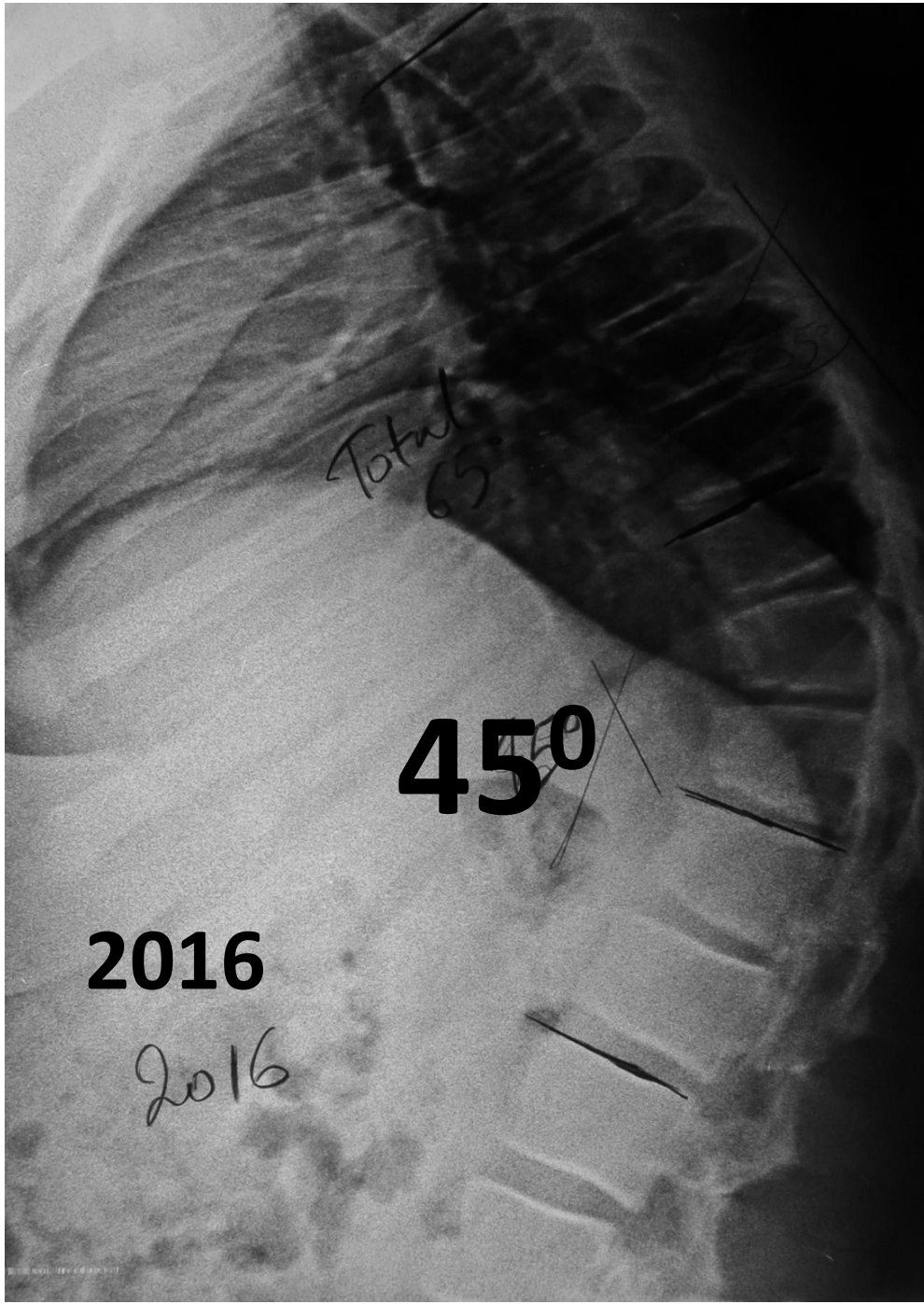
## Αίτια κύφωσης

- Κύφωση στάσης
- Scheuermann's κύφωση
- Συγγενής κύφωση
- Λοιμώξεις, κατάγματα κτλ

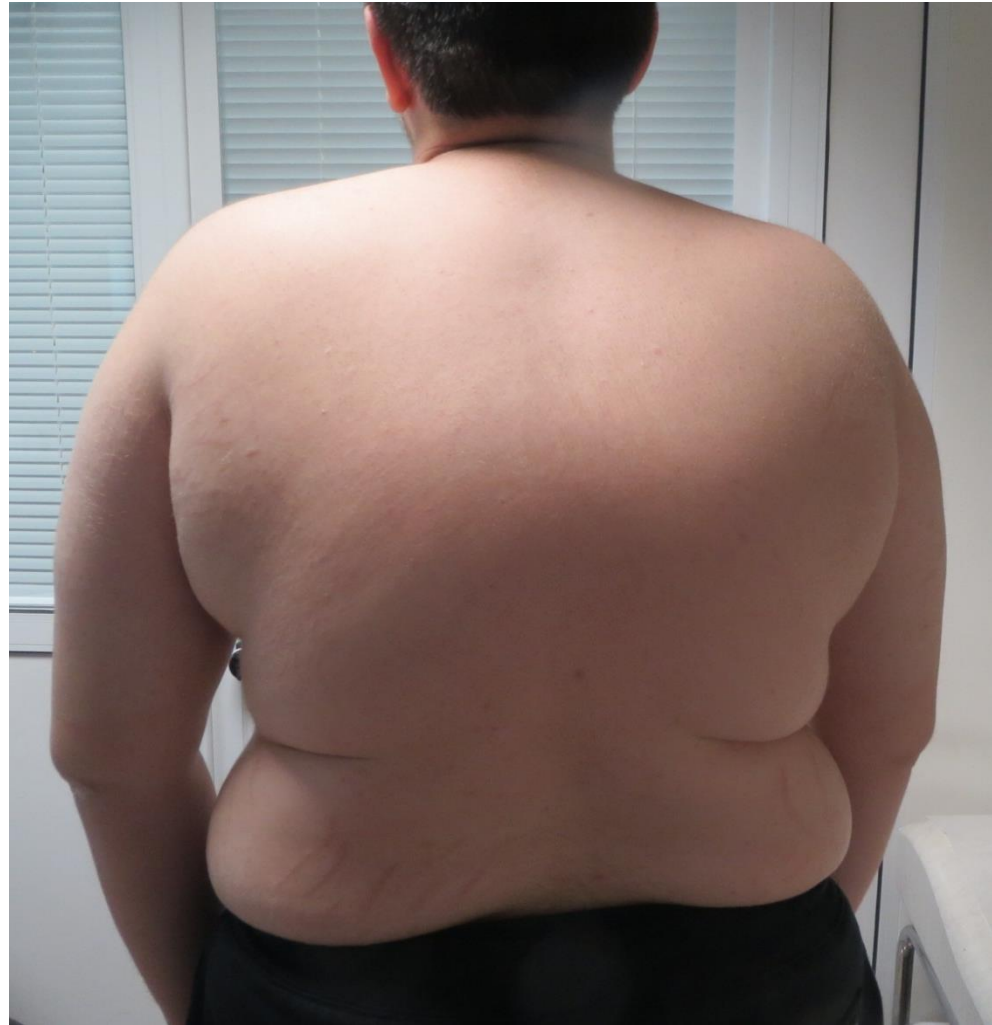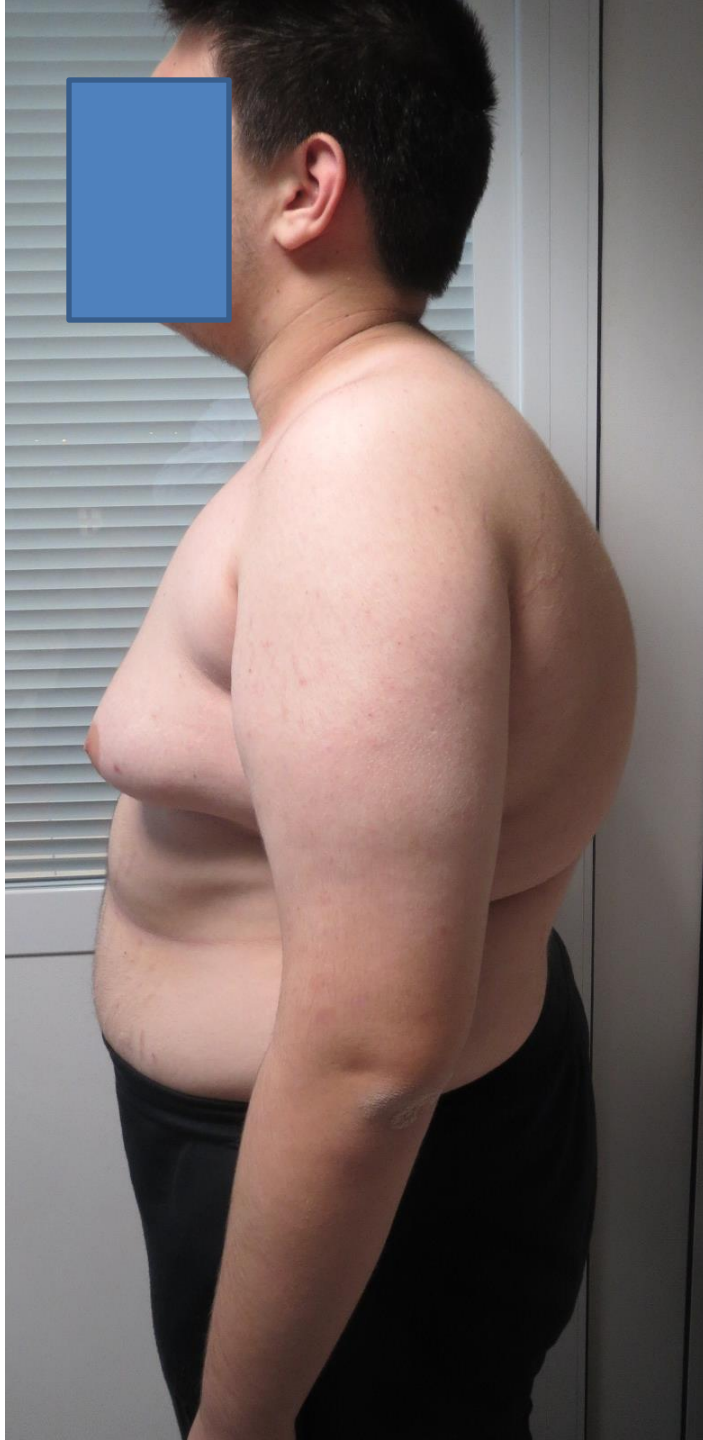# Περίπτωση 1<sup>η</sup>

- 16 χρονών άρρεν με κύφωση Scheuermann
- Σύσταση για τοποθέτηση κηδεμόνα κατά τη διάγνωση
- Σημαντική επιδείνωση χωρίς θεραπεία





**2018**



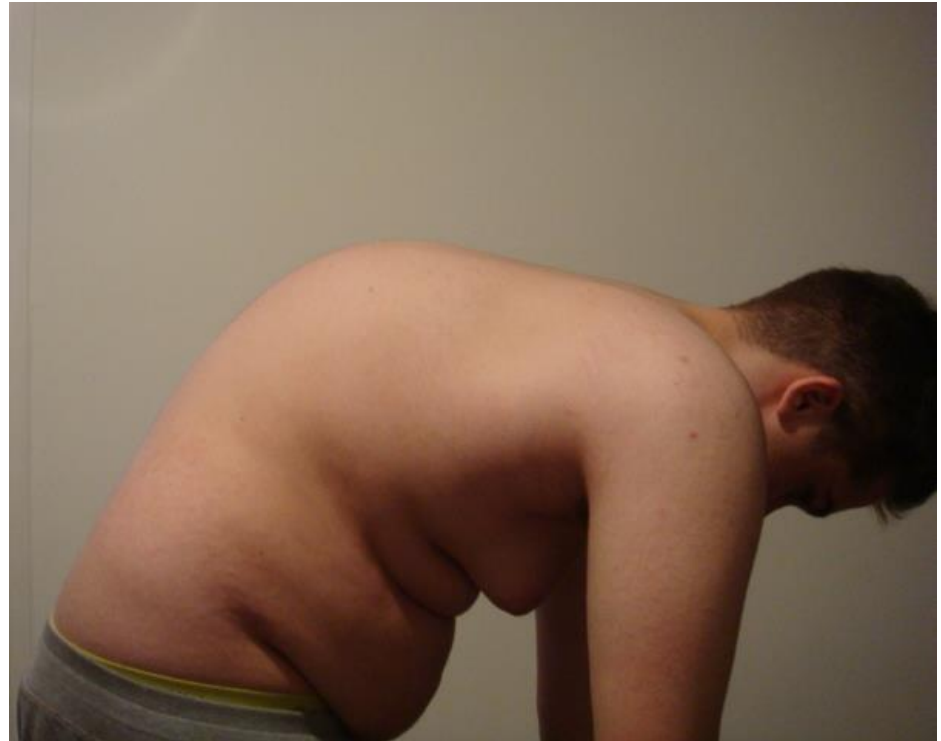


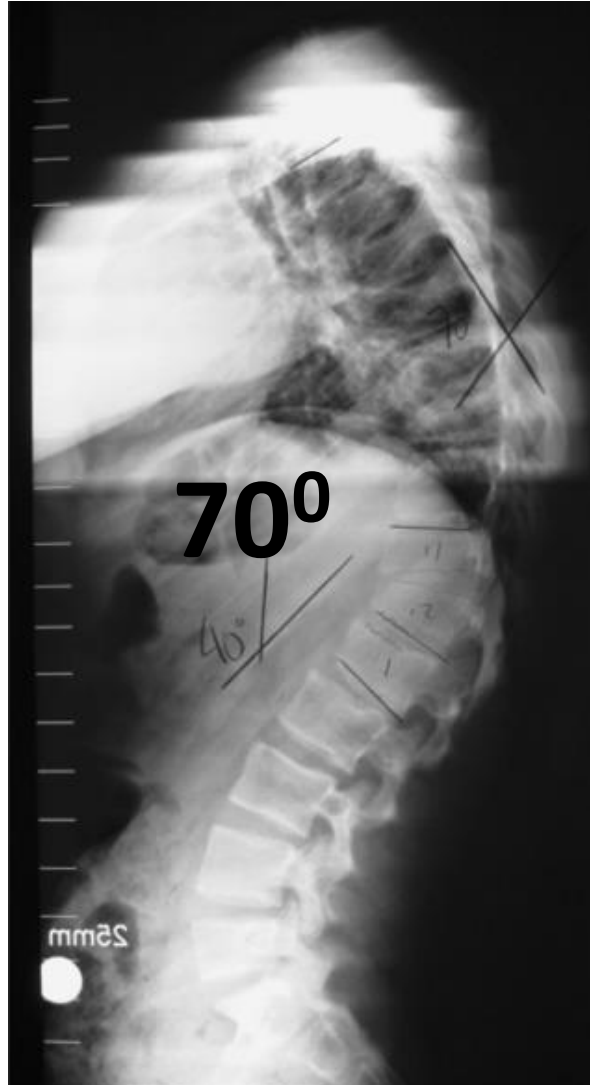
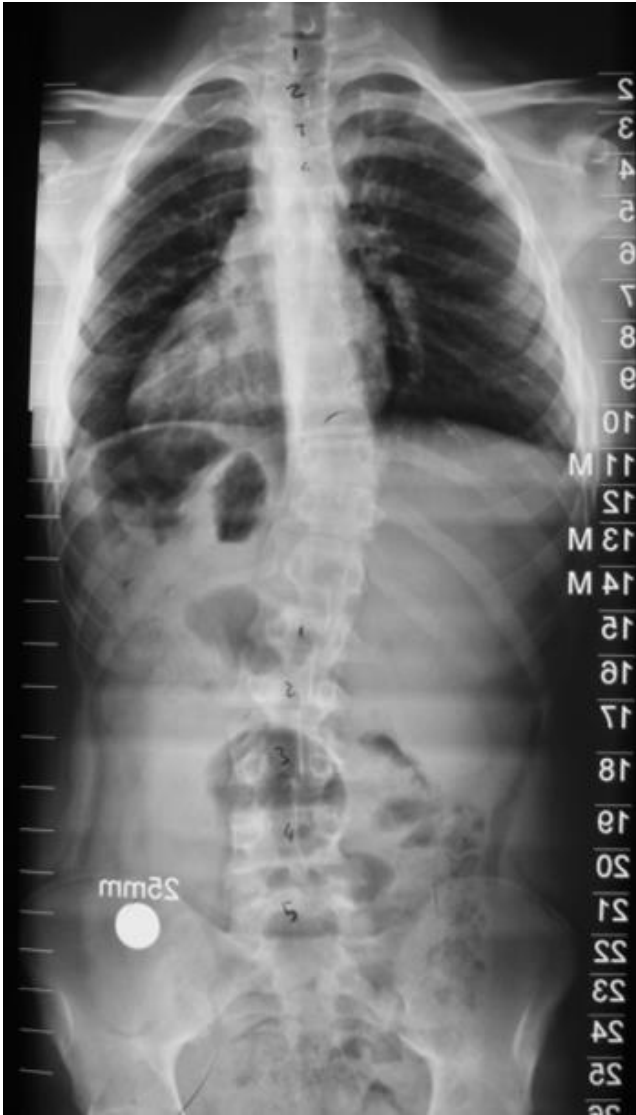

# Περίπτωση 2<sup>η</sup>

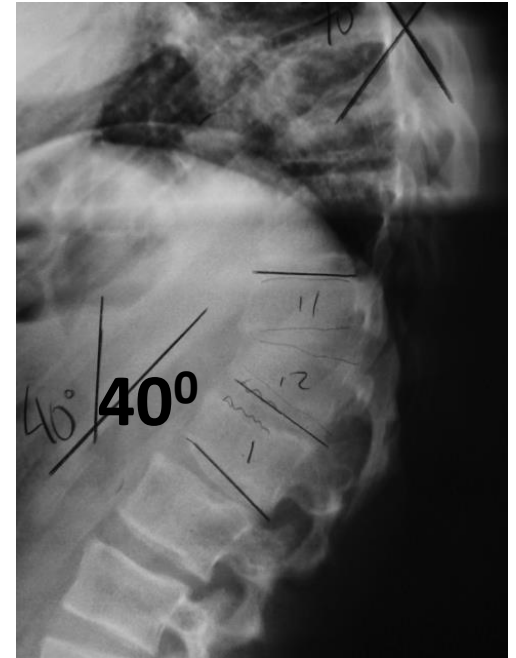
- 14 ετών άρρεν
- Κύφωση τύπου Scheuermann

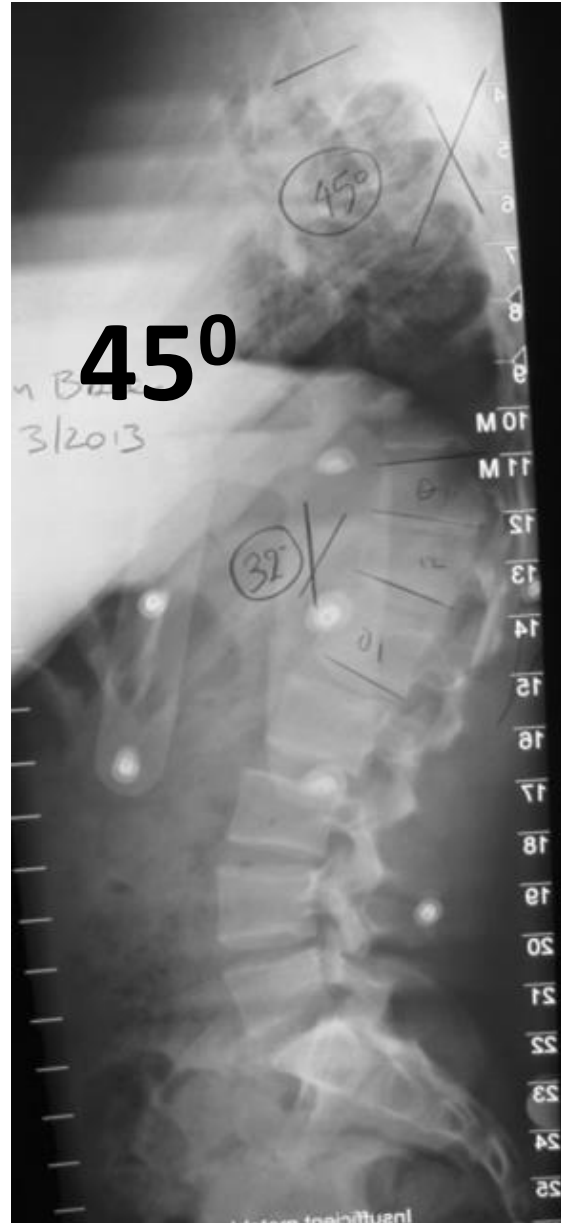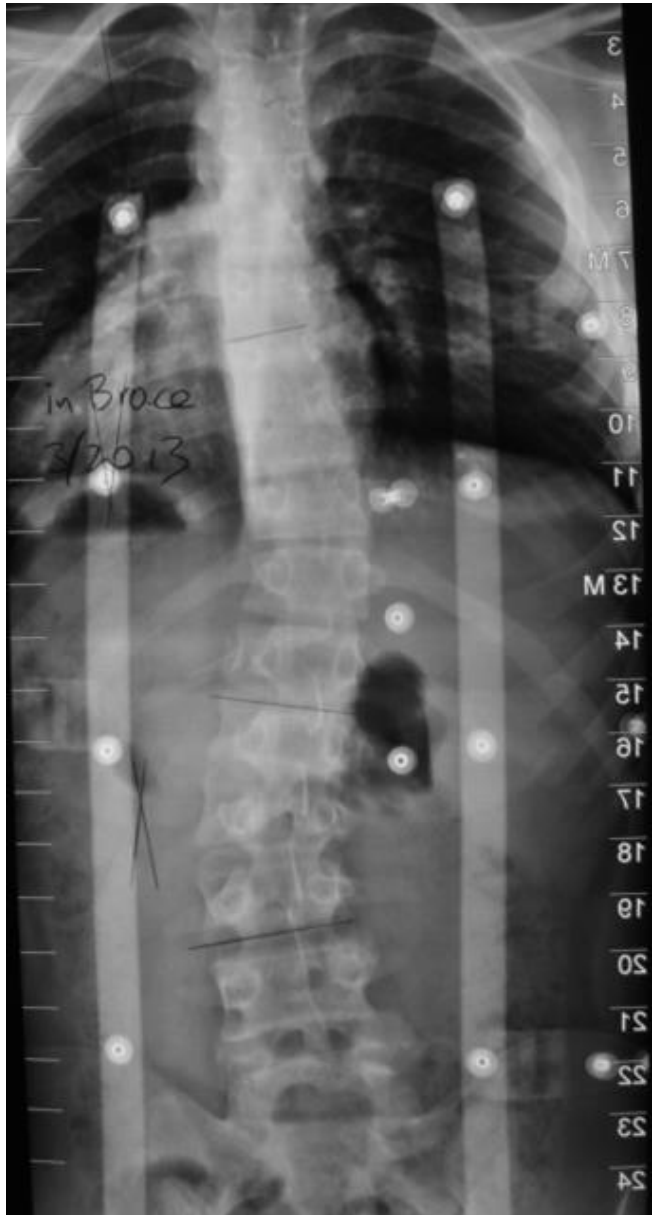




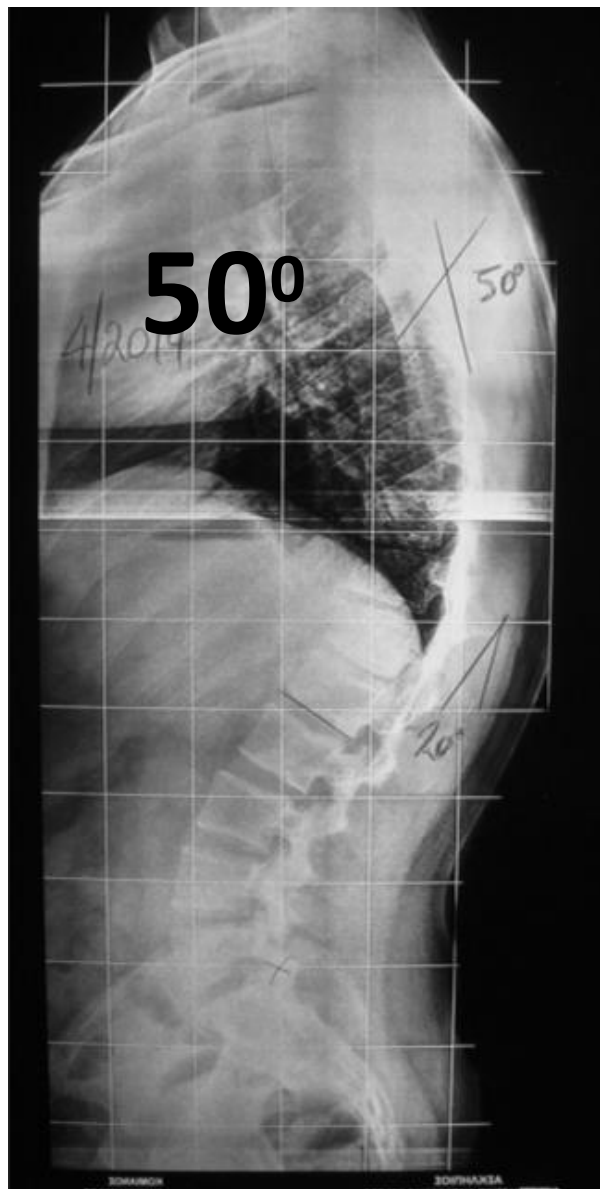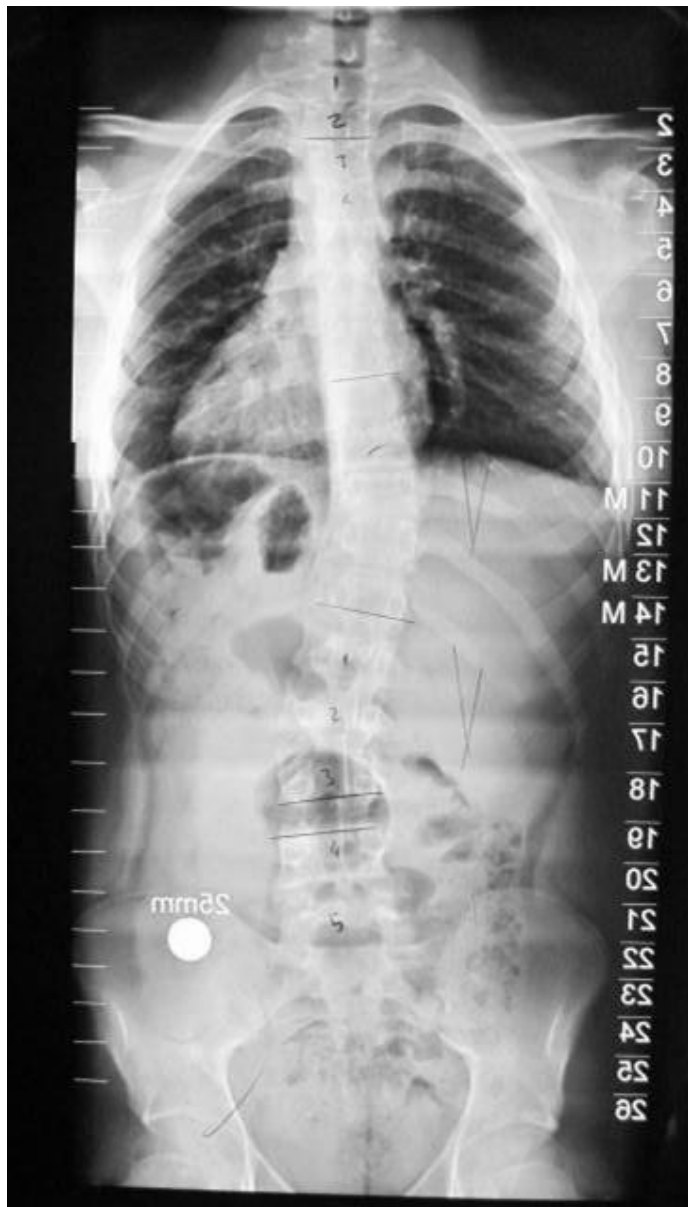
**2012**

$\Theta_{11-01} = 40^{\circ}$





**2013**  
**Boston**  
**brace**



2014  
Τέλος της  
θεραπείας

# Χειρουργική Αντιμετώπιση

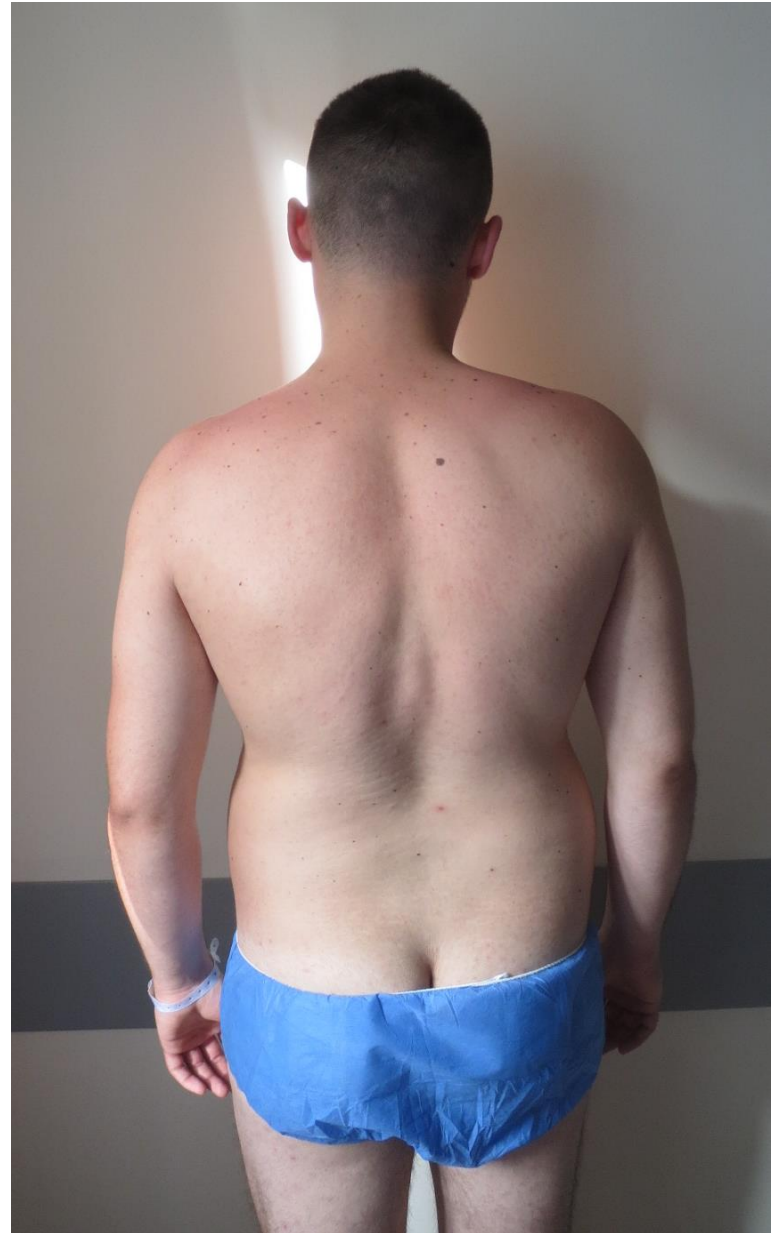
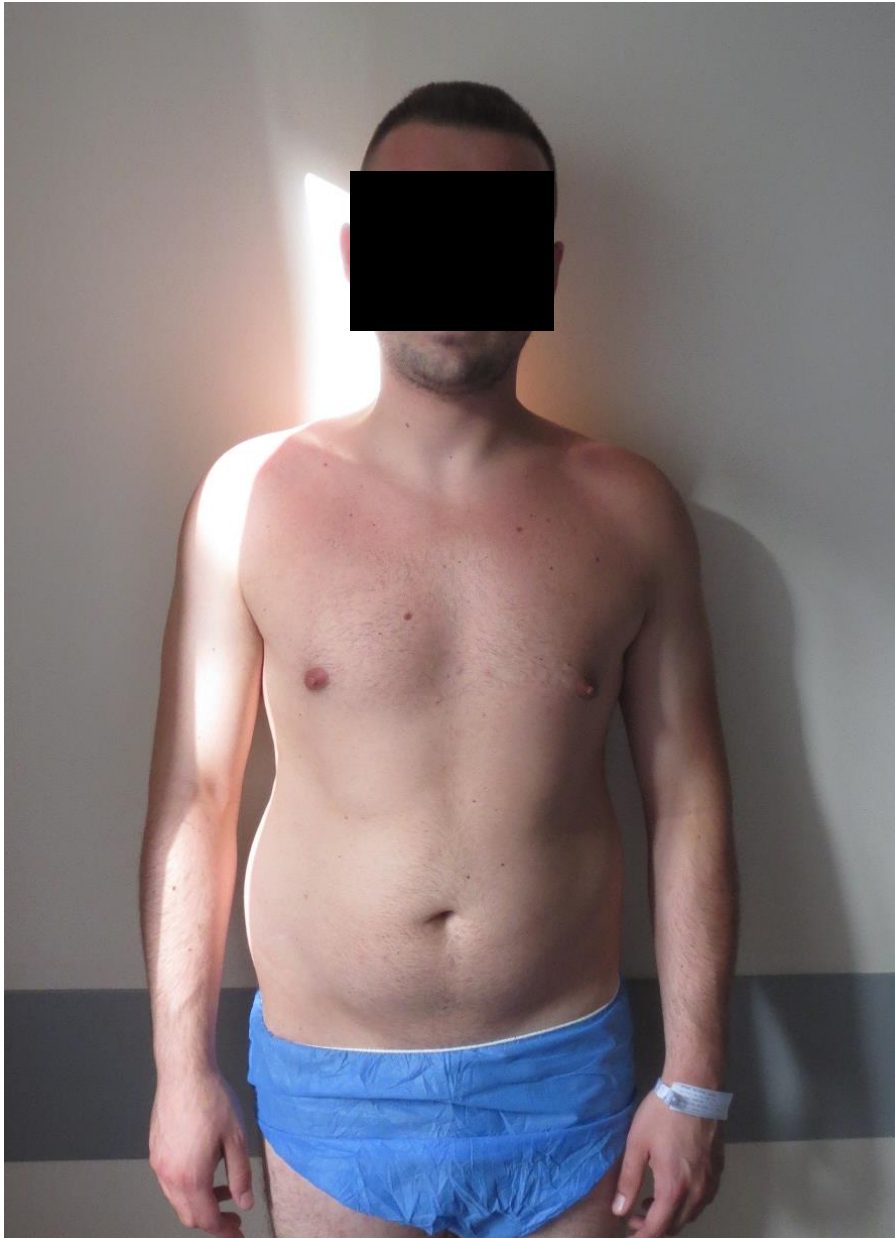

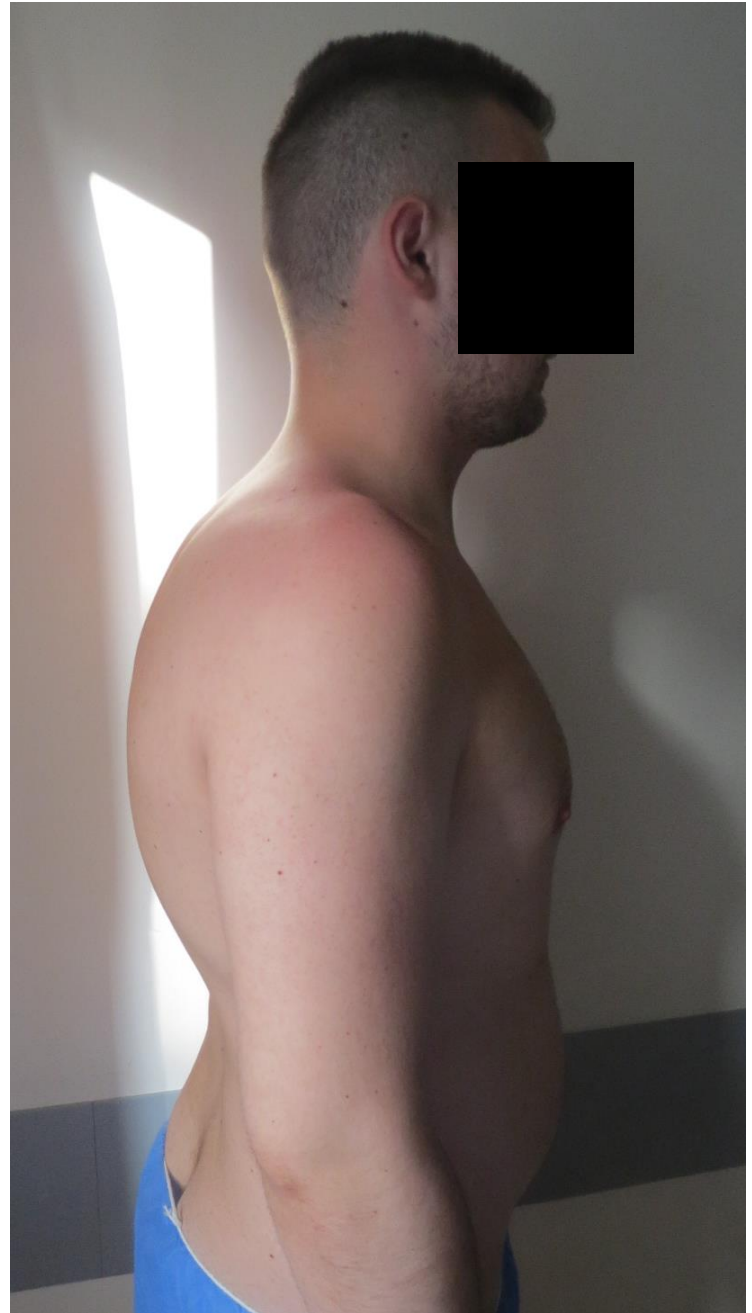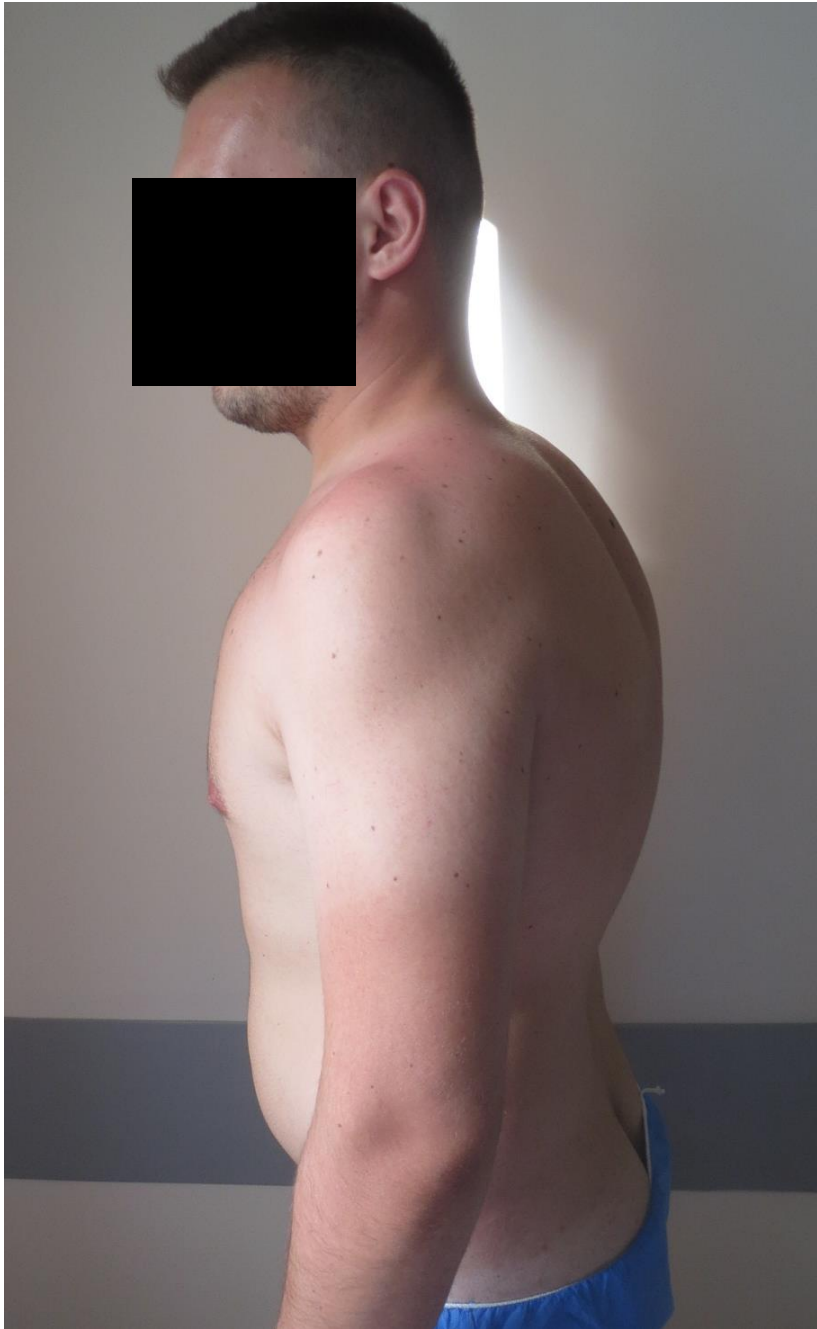
Αναγκαίες οστεοτομίες δια την διόρθωση:

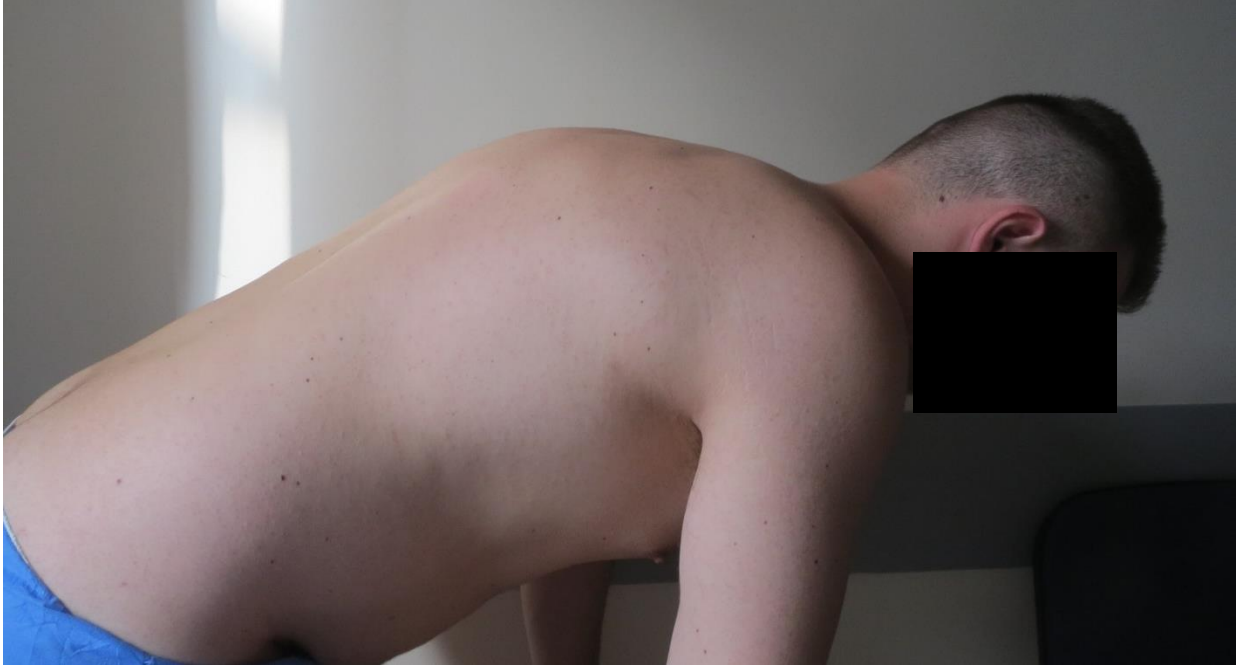- 1) Στην φλεγμονώδη κύφωση πλήρη οστεοτομία της σπονδυλικής στήλης (τύπου PVCR)
- 2) Στην κύφωση τύπου Scheuerman, οστεοτομία μόνο των οπισθίων στοιχείων τύπου Smith-Petersen)

# Περίπτωση 1

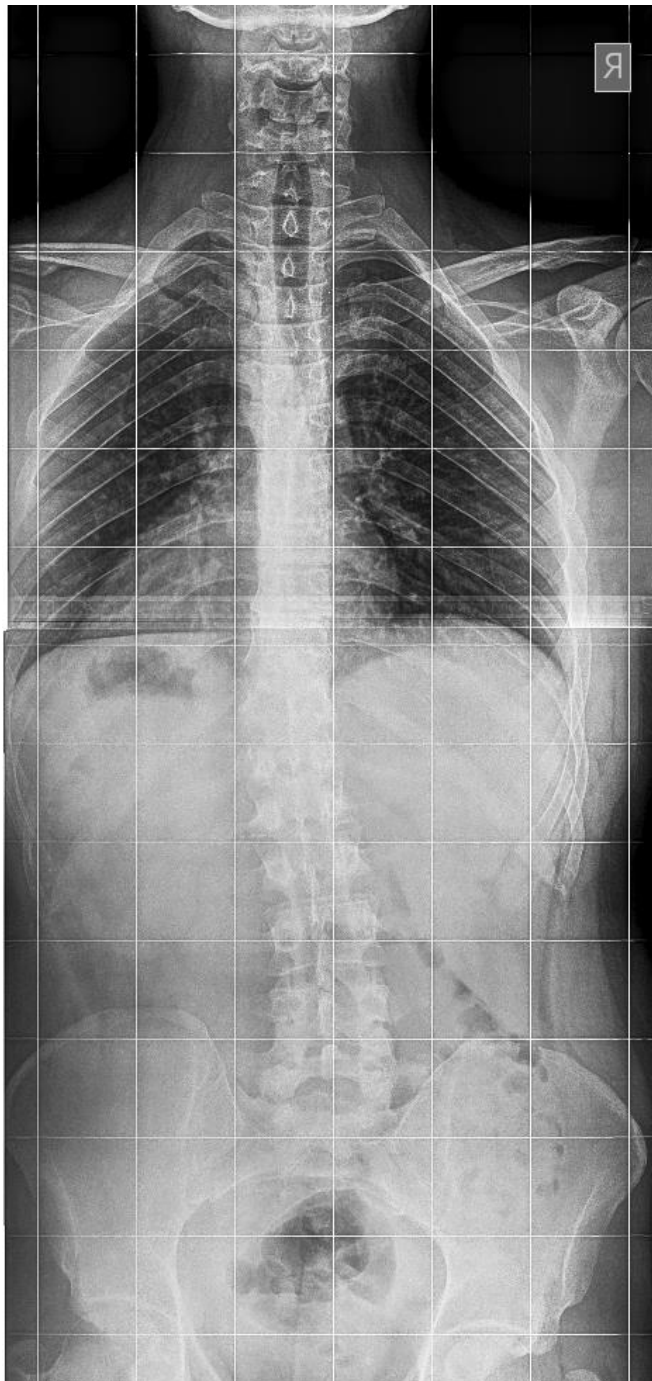
- 27 ετών άρρεν
- Κύφωση τύπου Scheuermann
- Νευρολογικά ακέραιος και χωρίς προβλήματα υγείας







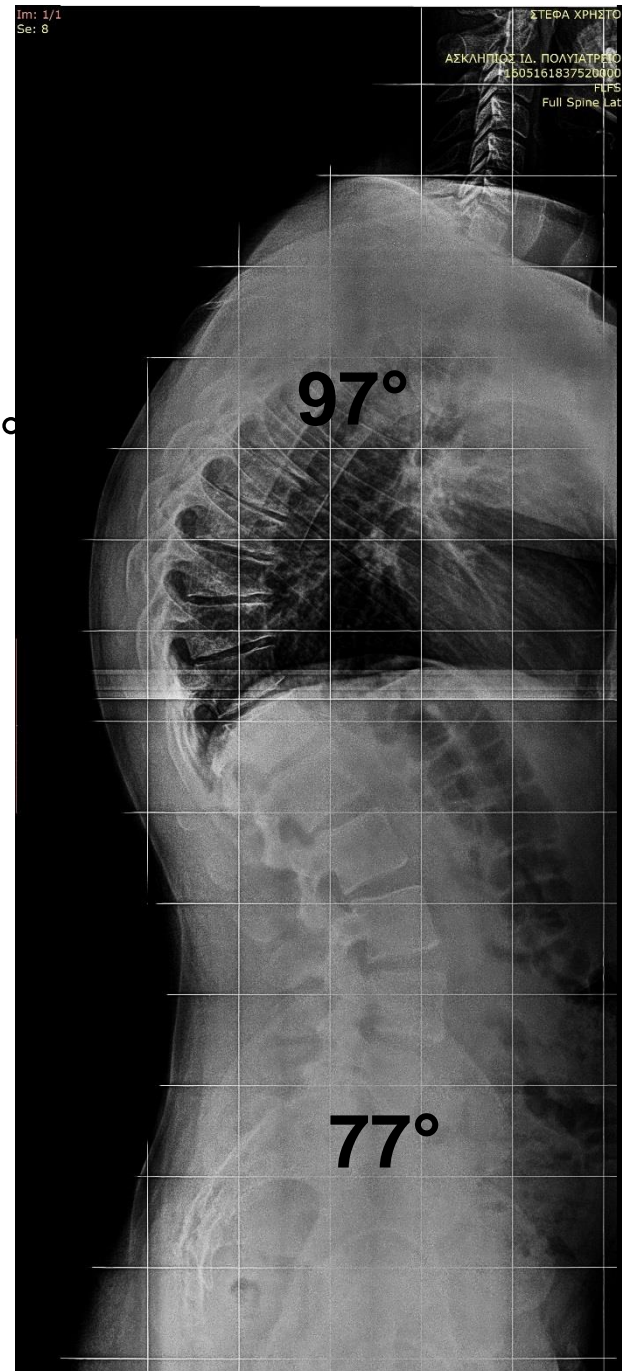


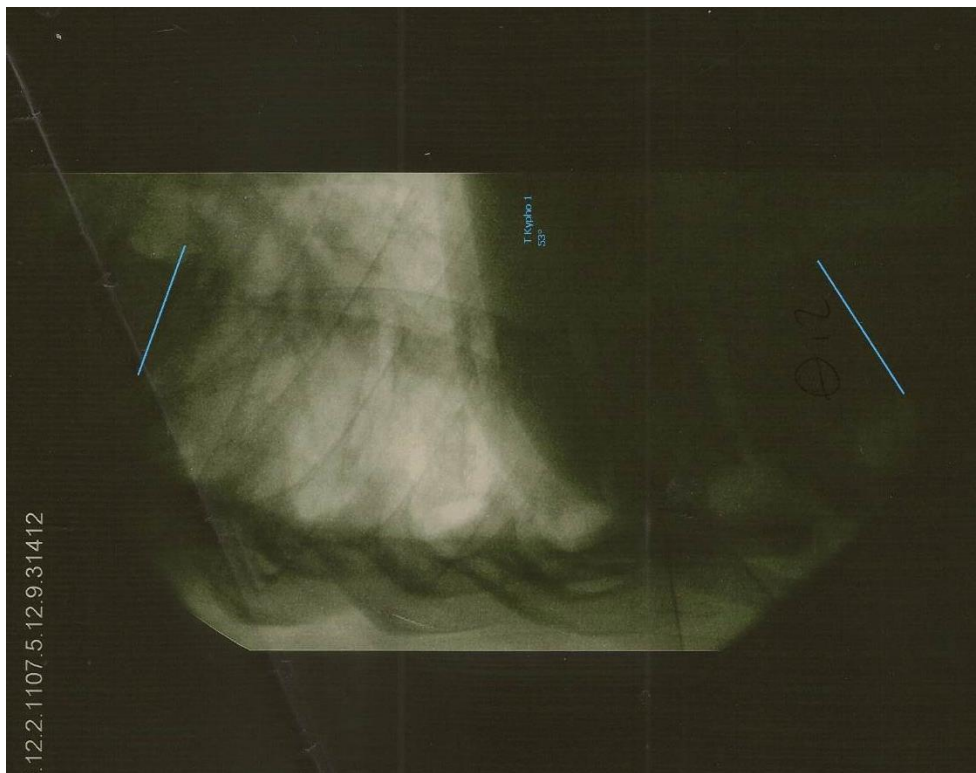


## Πλάγια ΑΑ

Κύφωση 97°

Λόρδωση 88°





Ακτινογραφία

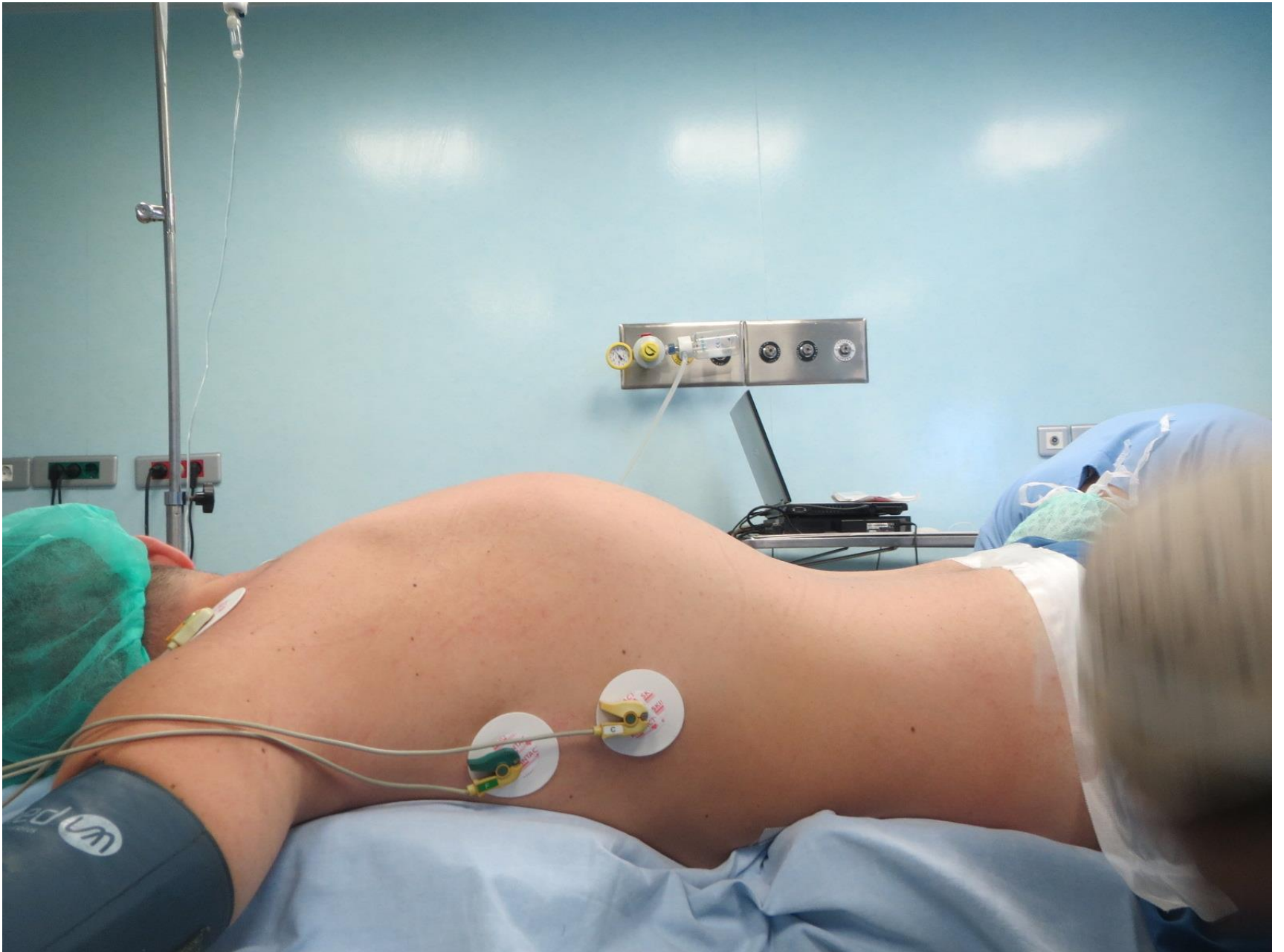υπερέκτασης:

Διόρθωση

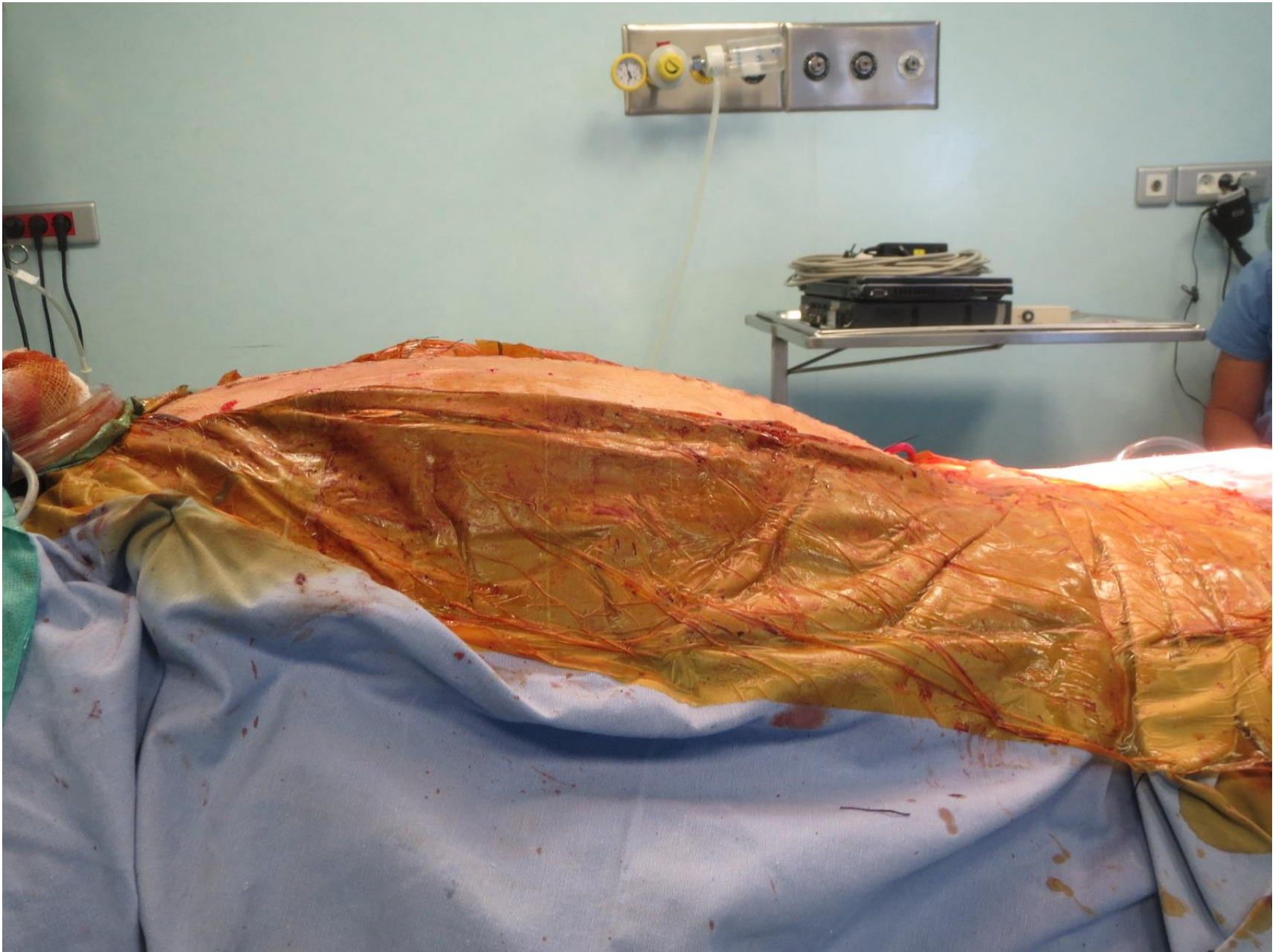κύφωσης στις 53°

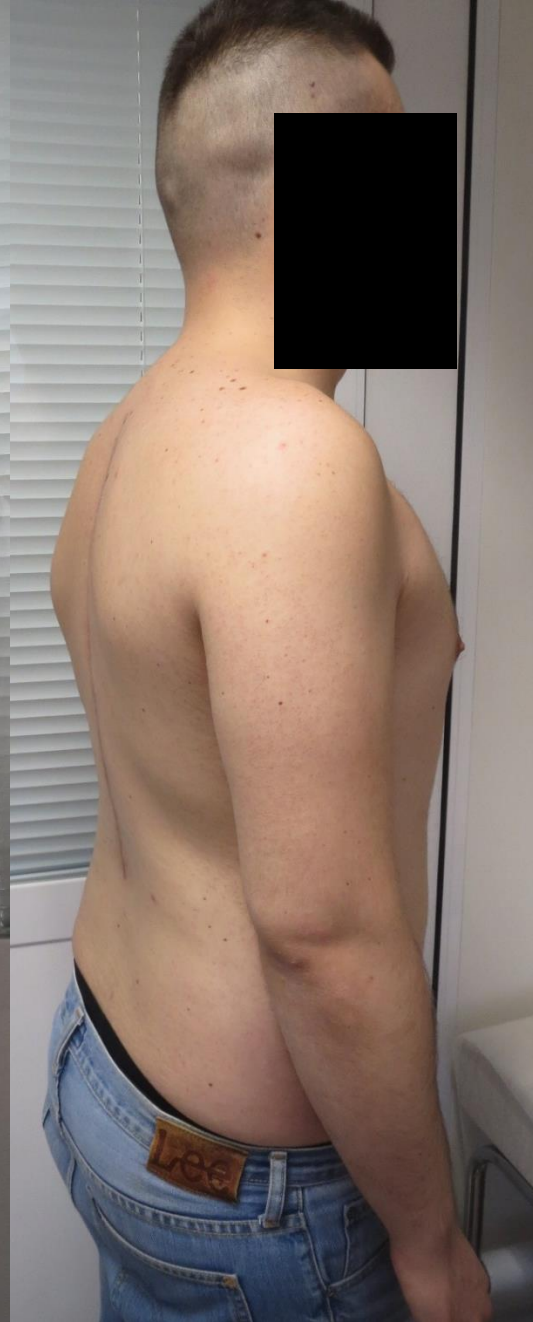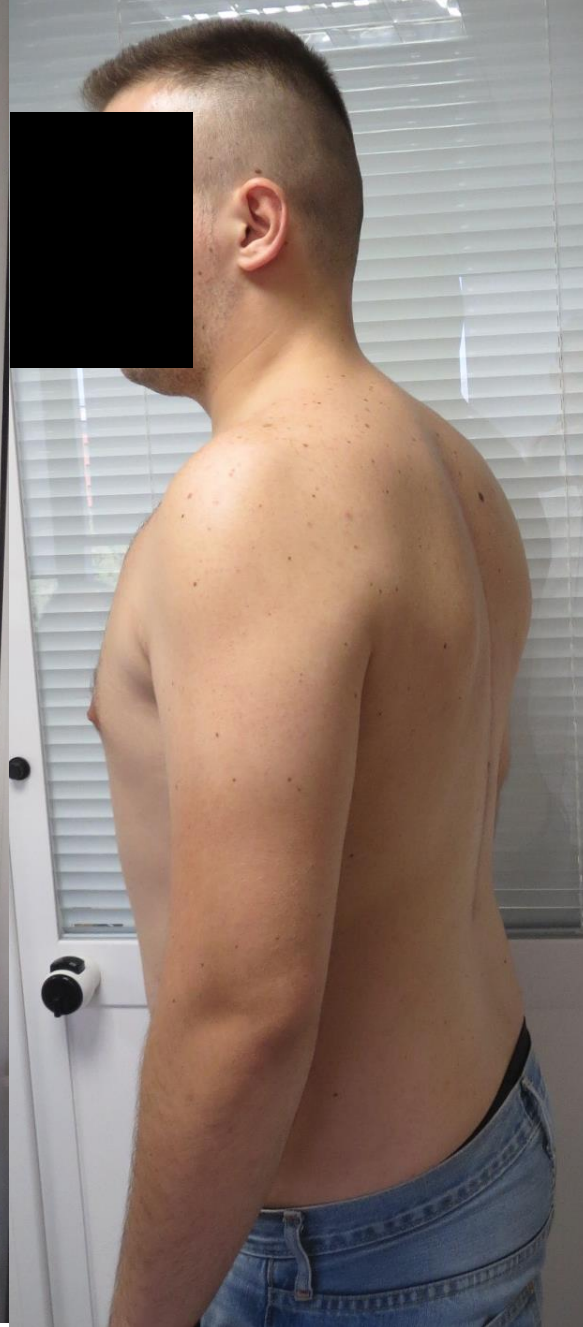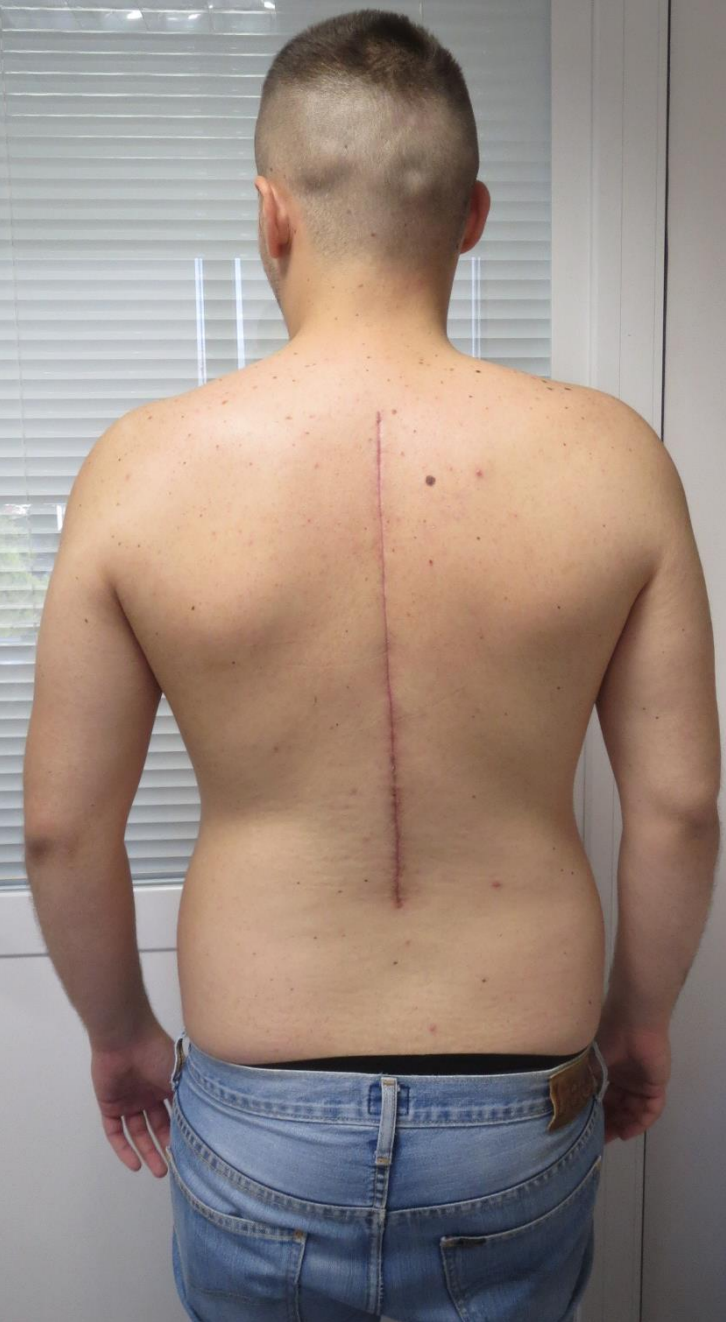## Χειρουργείο

- Οπίσθια σπονδυλοδεσία Θ3-Ο2
- Οστεοτομίες τύπου Smith-Petersen από Θ5 έως Θ10
- Χειρουργικός χρόνος 6 ώρες
- Χωρίς επιπλοκές

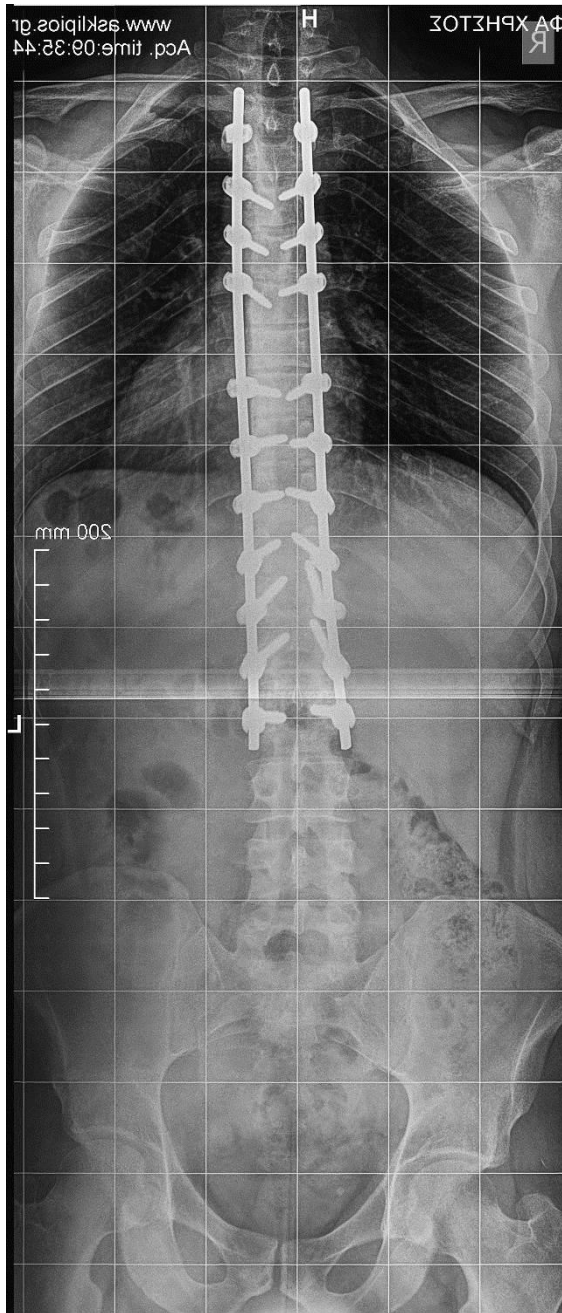








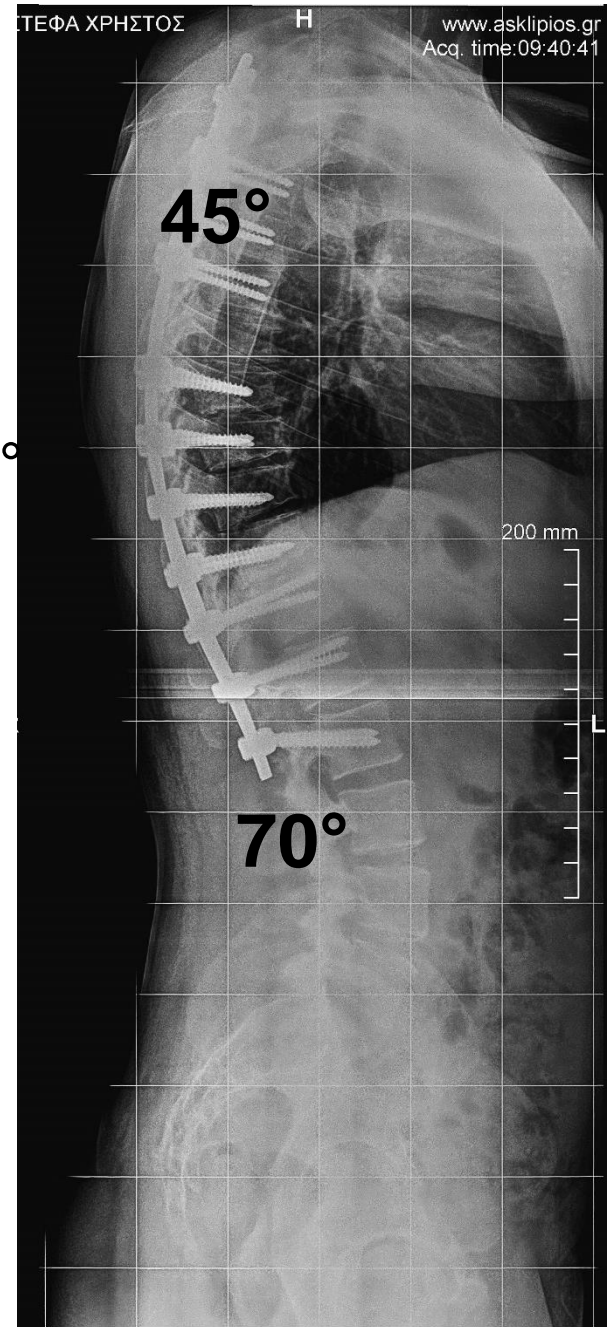


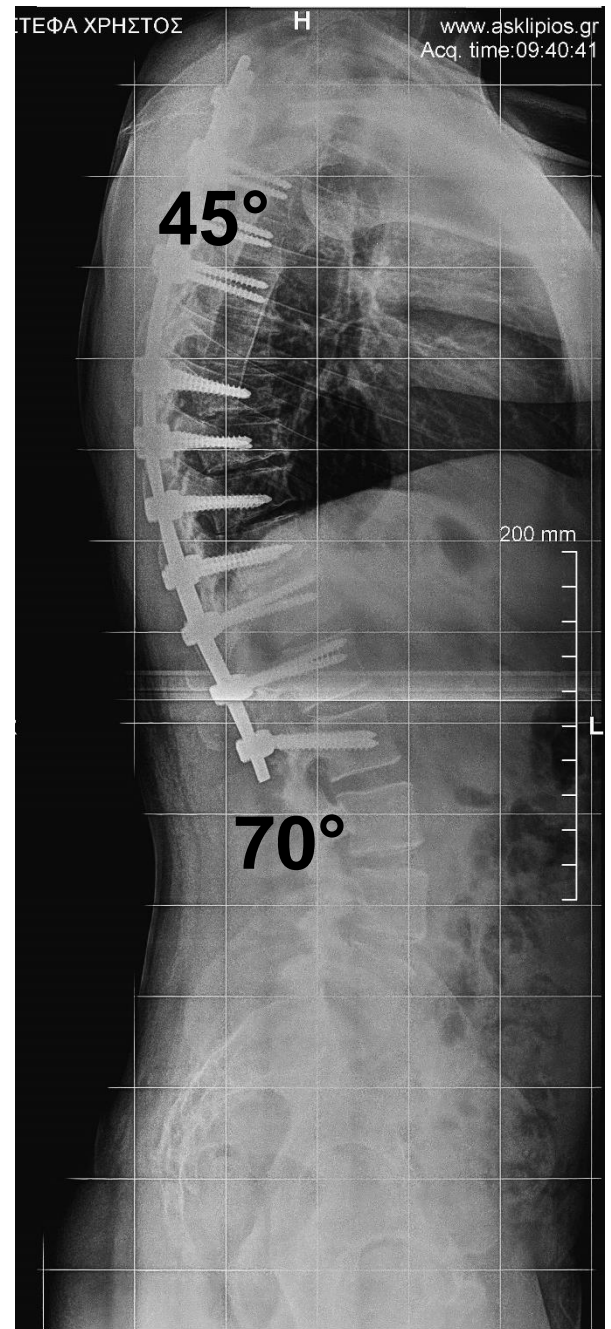
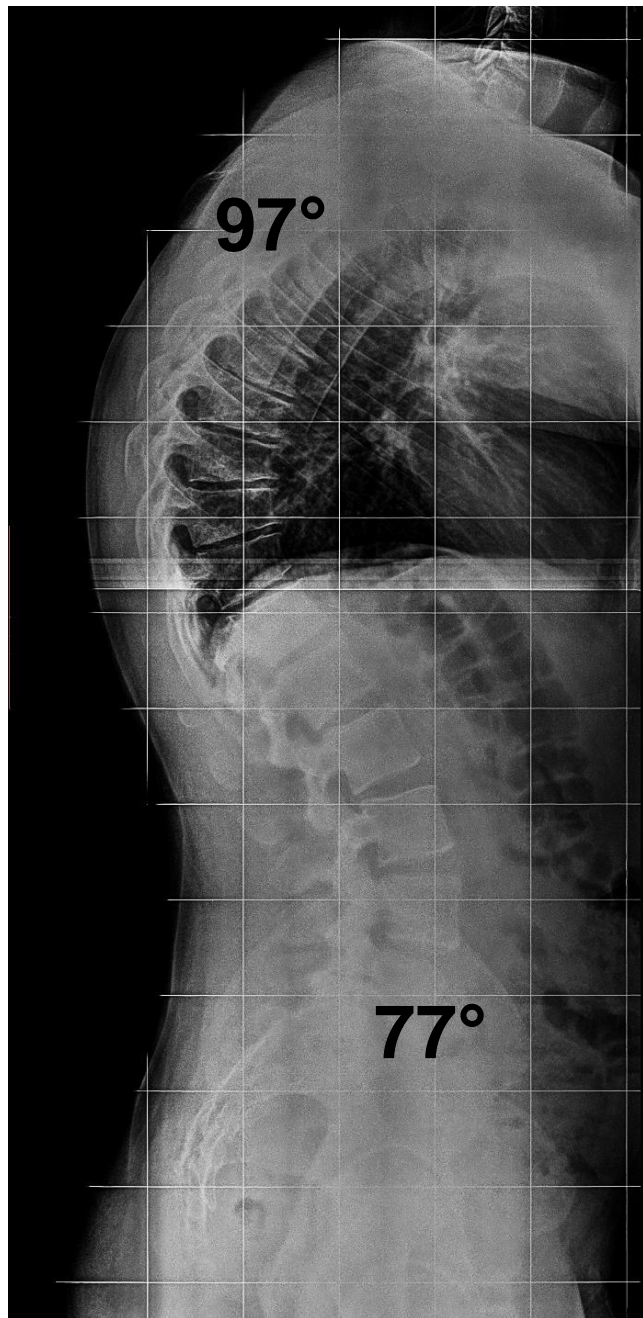

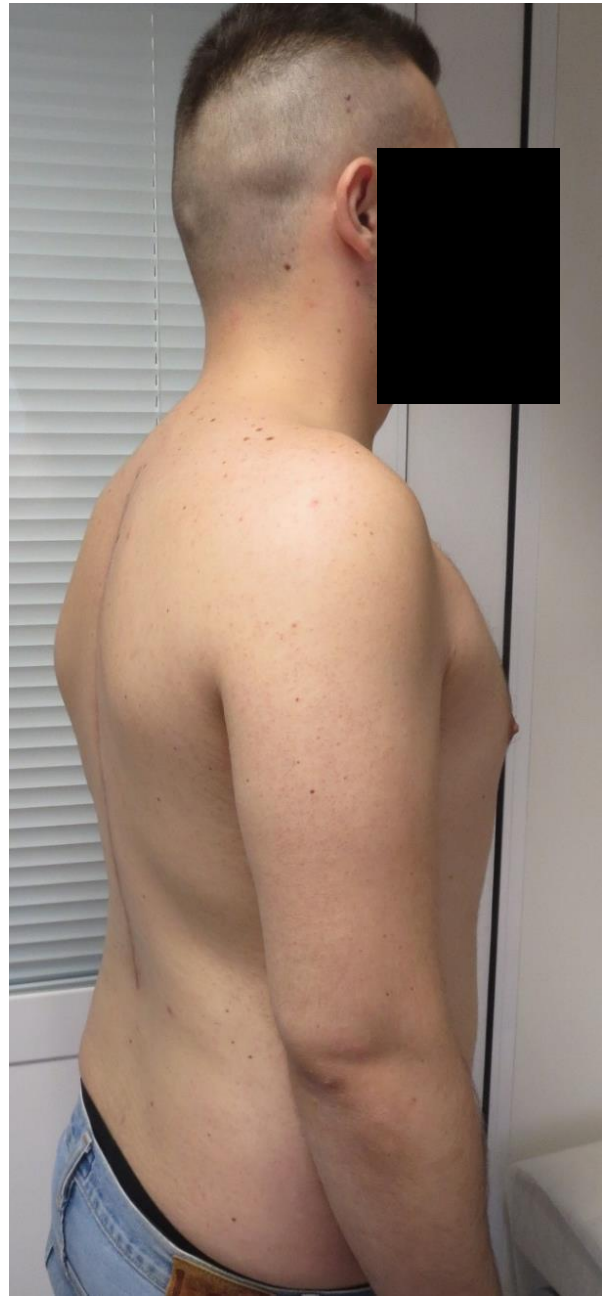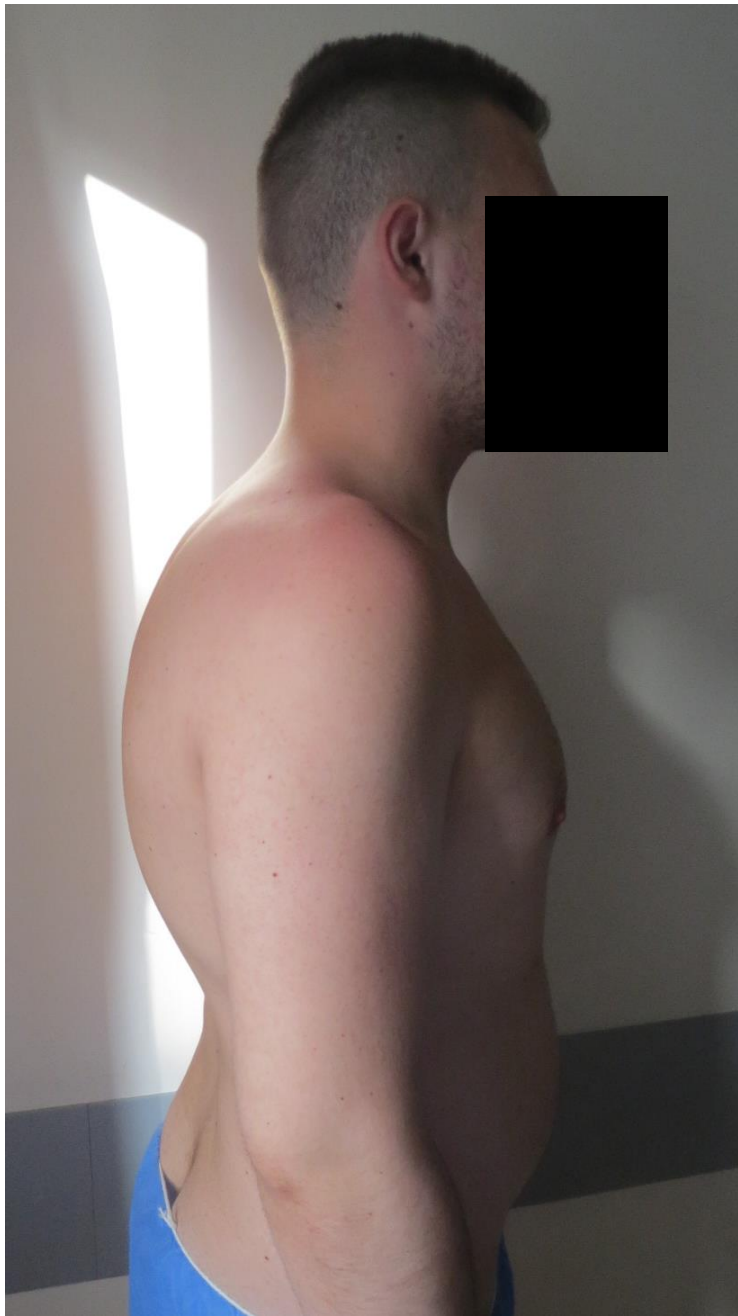## Πλάγια ΑΑ

Κύφωση  $45^\circ$

Λόρδωση  $88^\circ$





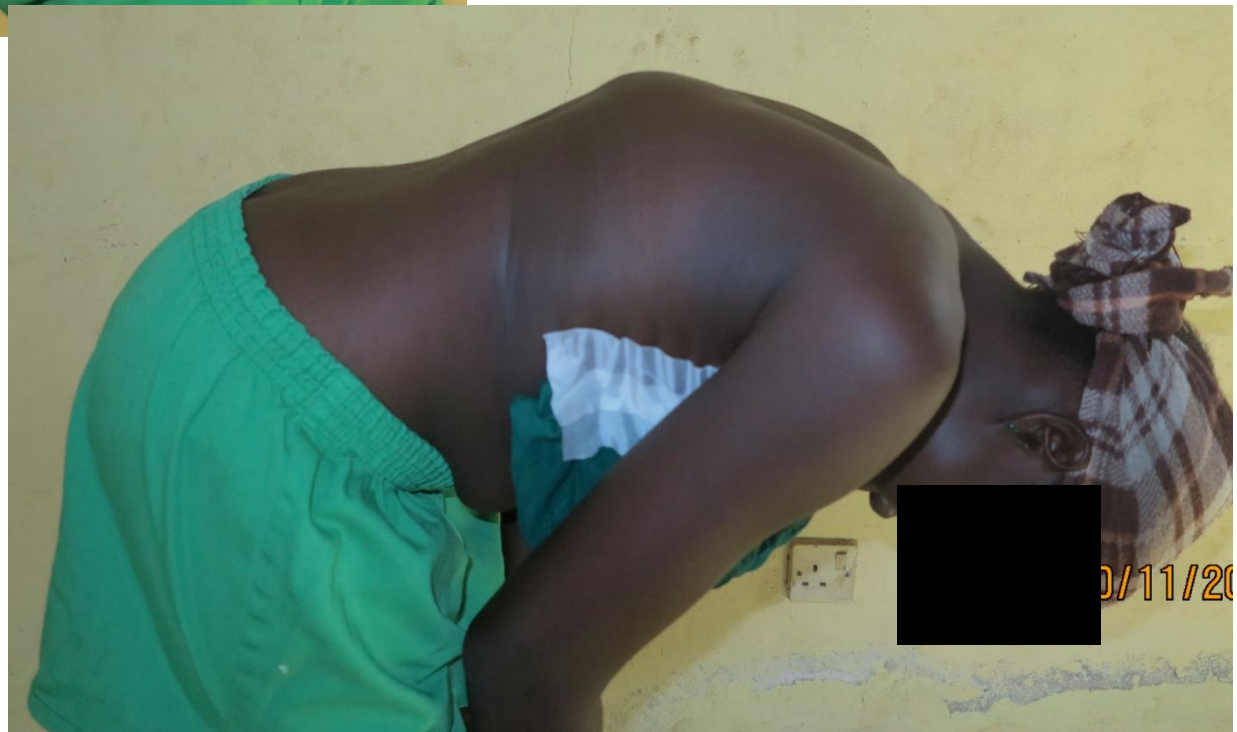

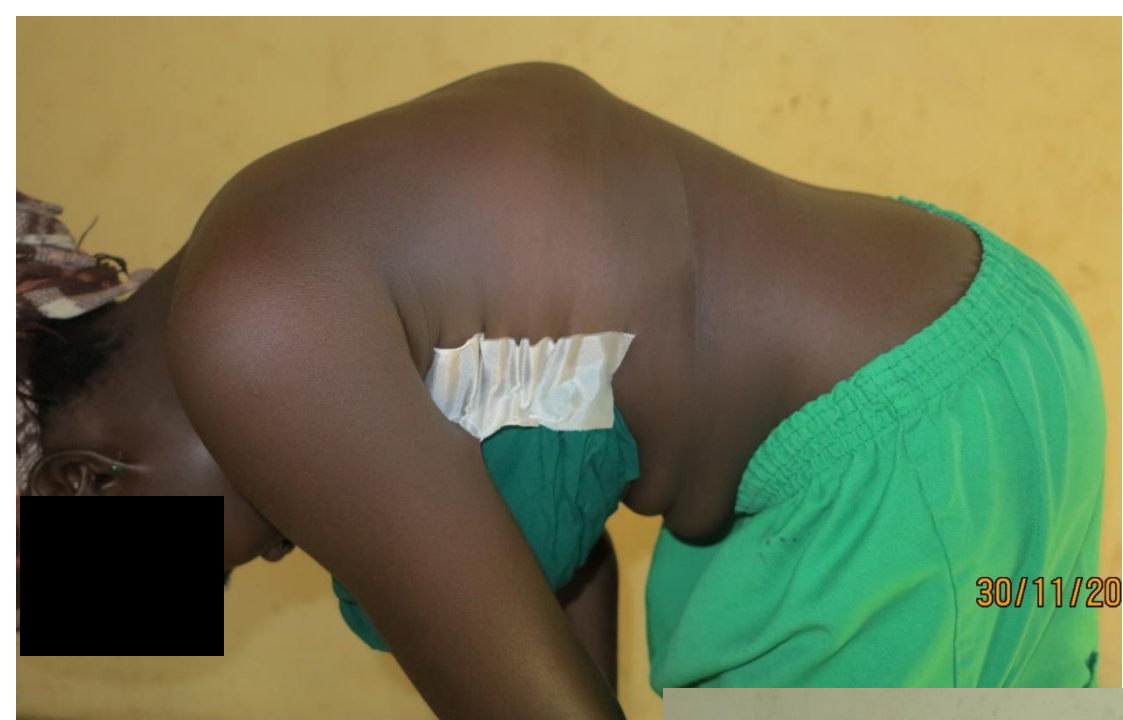


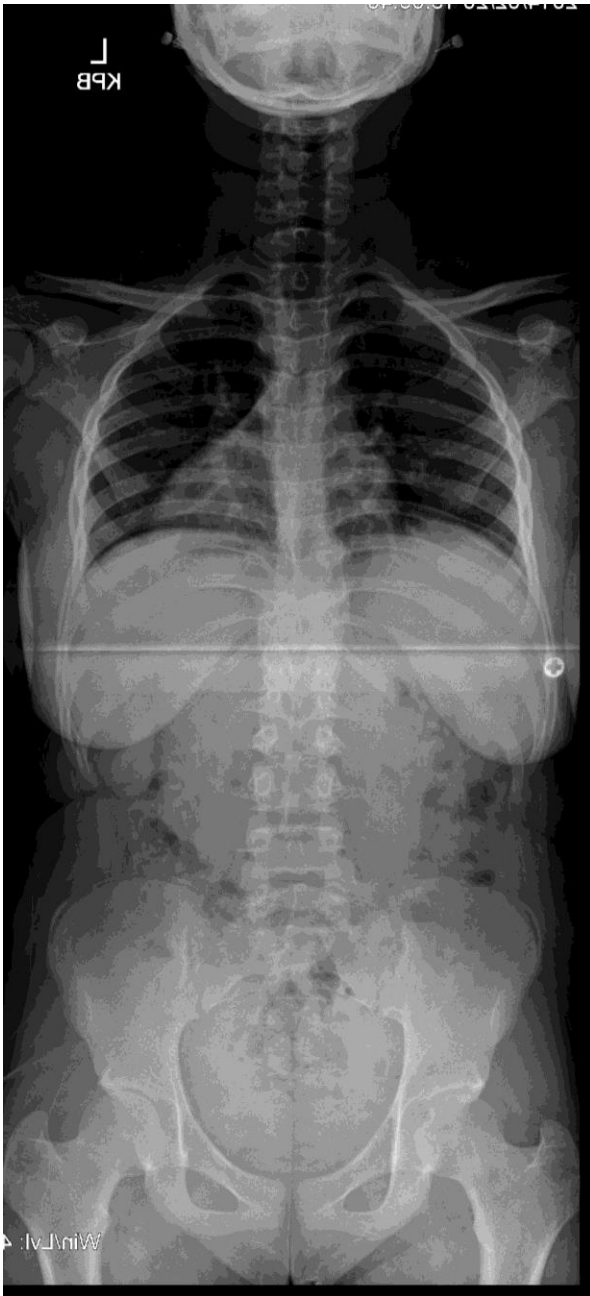
# Περίπτωση 2

- 17 χρονών θήλυ
- Κύφωση μετά από φυματίωση της σπονδυλικής στήλης
- Νευρολογικά ακέραιη και χωρίς προβλήματα υγείας





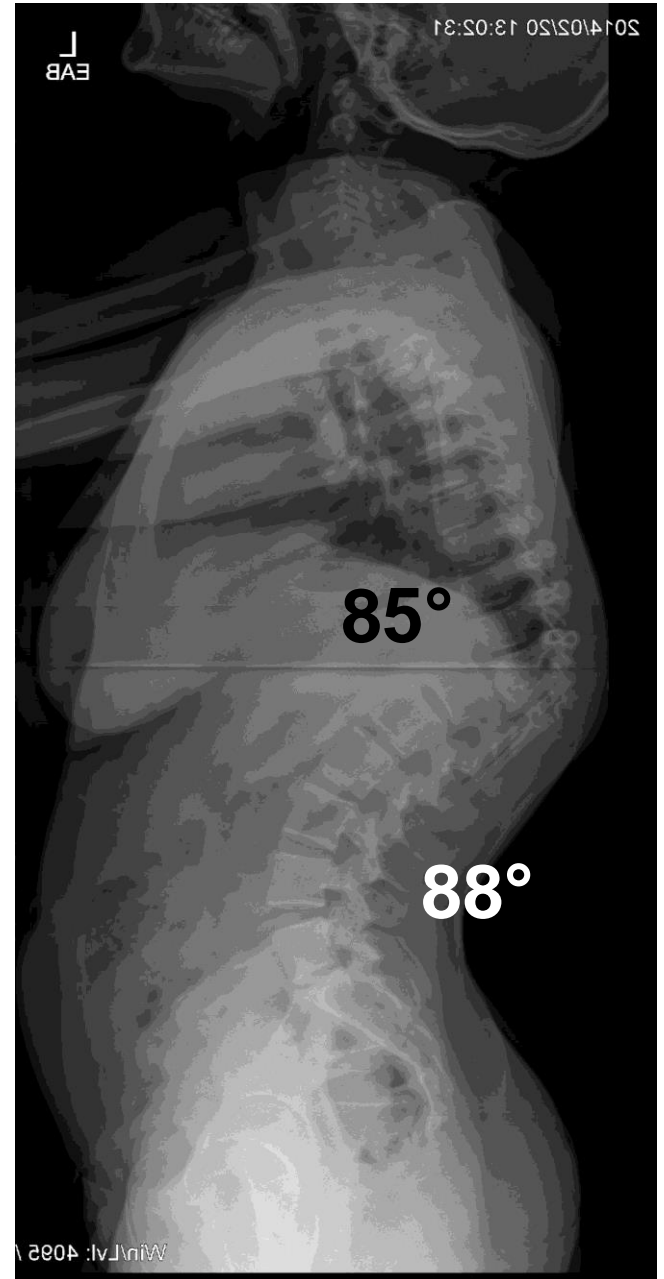




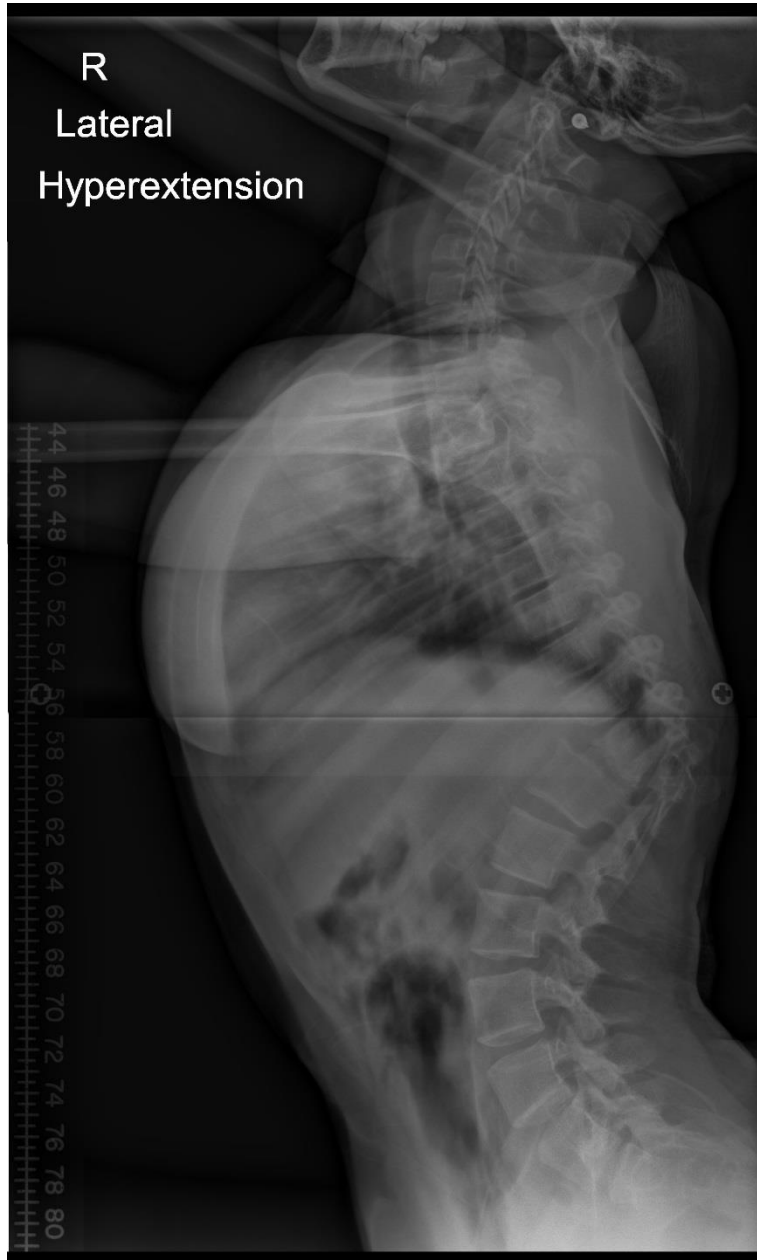## Πλάγια ΑΑ

Λόρδωση 88°

Κύφωση 85°



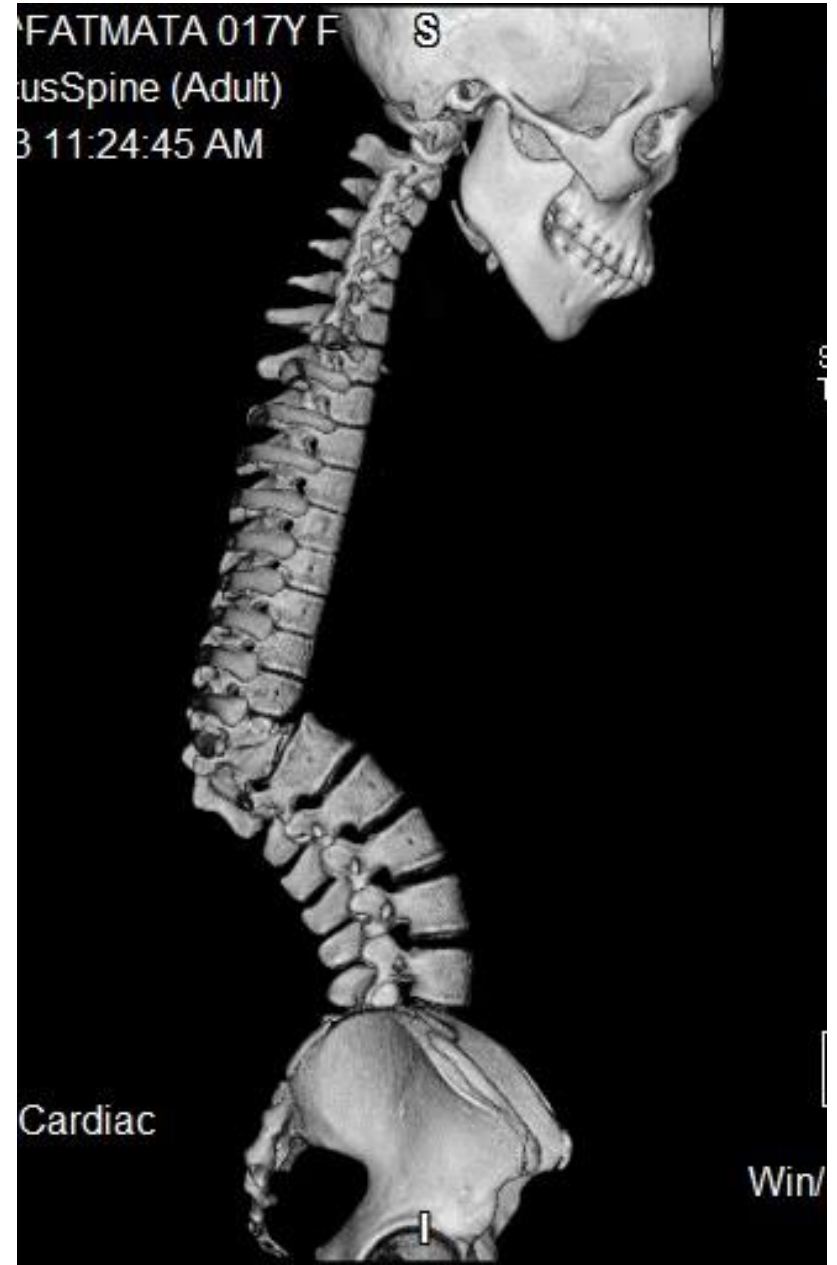
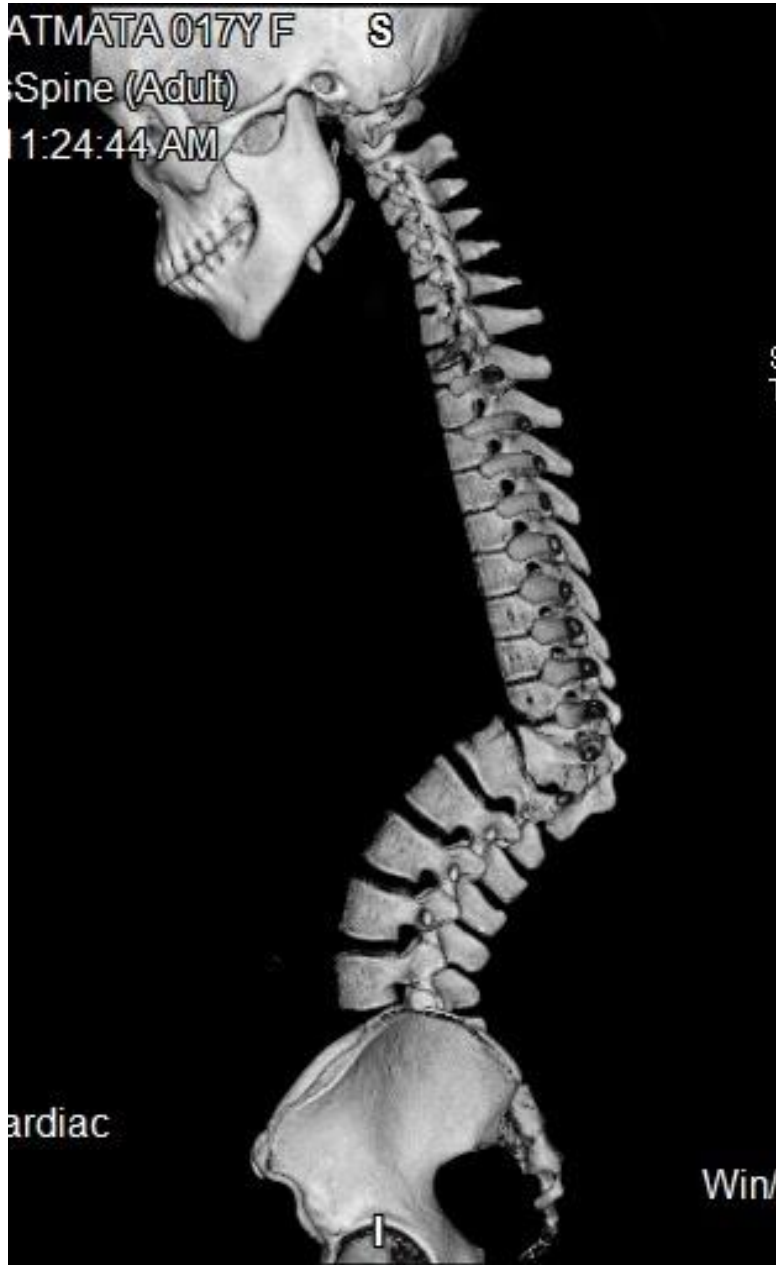


## Πλάγια ΑΑ σε υπερέκταση

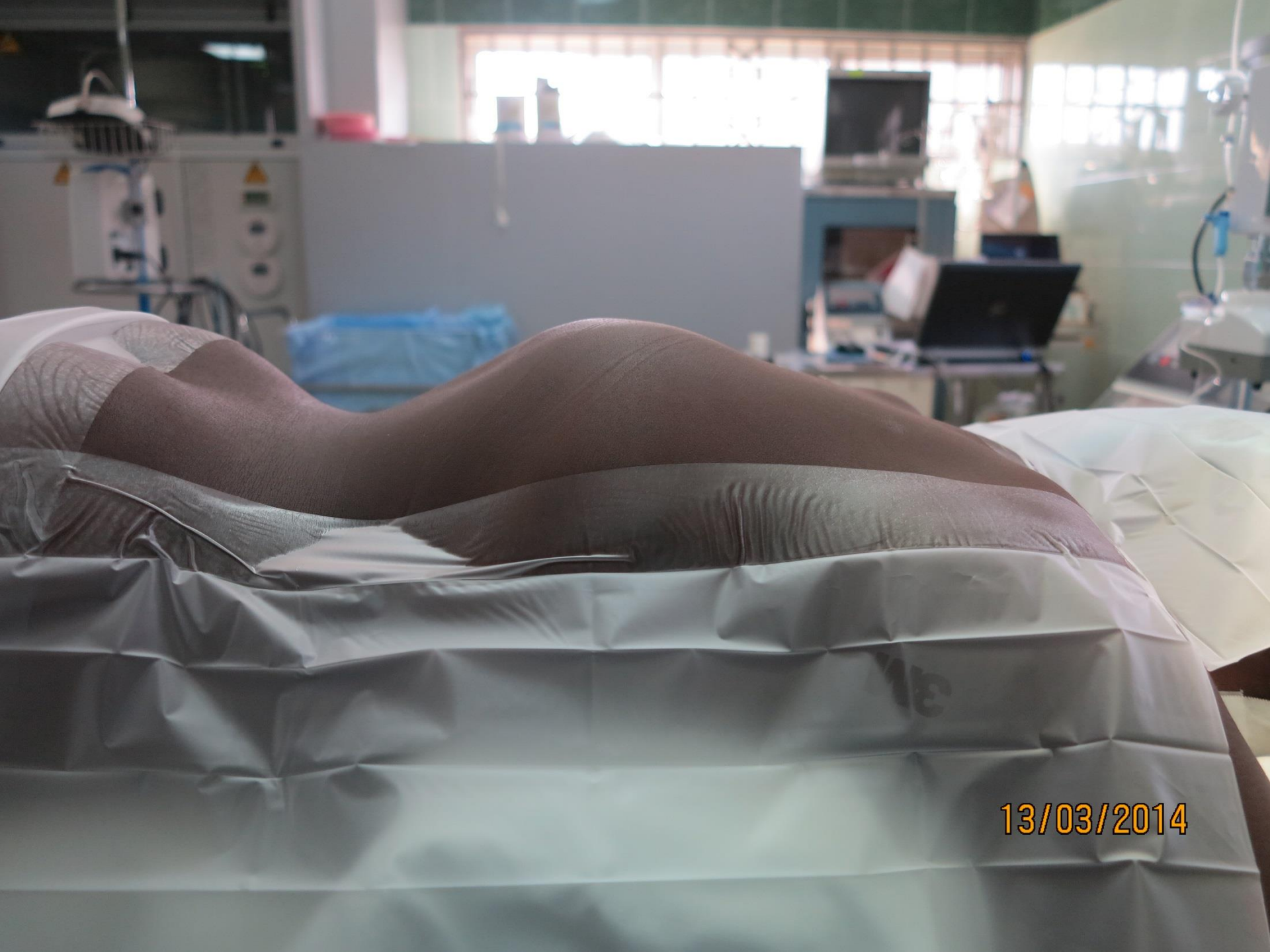Κύφωση 85 (καμία βελτίωσή  
λόγω σκληρής κήφωσης)

# Αξονική τομογραφία



## Χειρουργείο

- Σπονδυλοδεσία Θ5-Ο1
- PVCR Θ11 και Θ12 (πλήρης εκτομή των σπονδυλικών σωμάτων)
- Χειρουργικός χρόνος 7 ώρες
- Χωρίς επιπλοκές

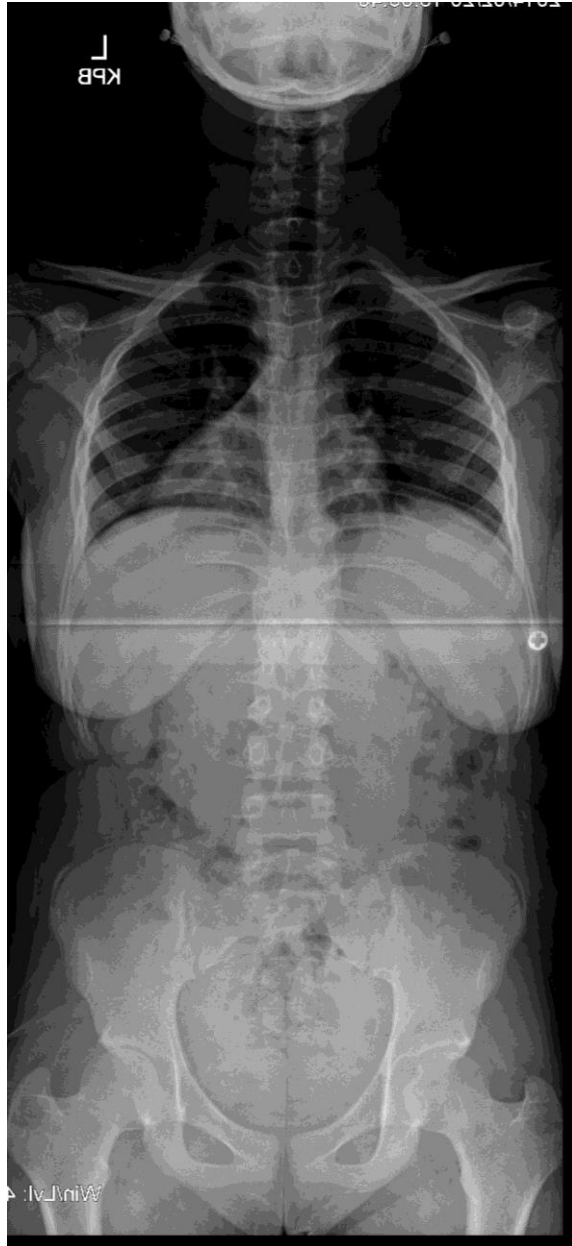


13/03/2014

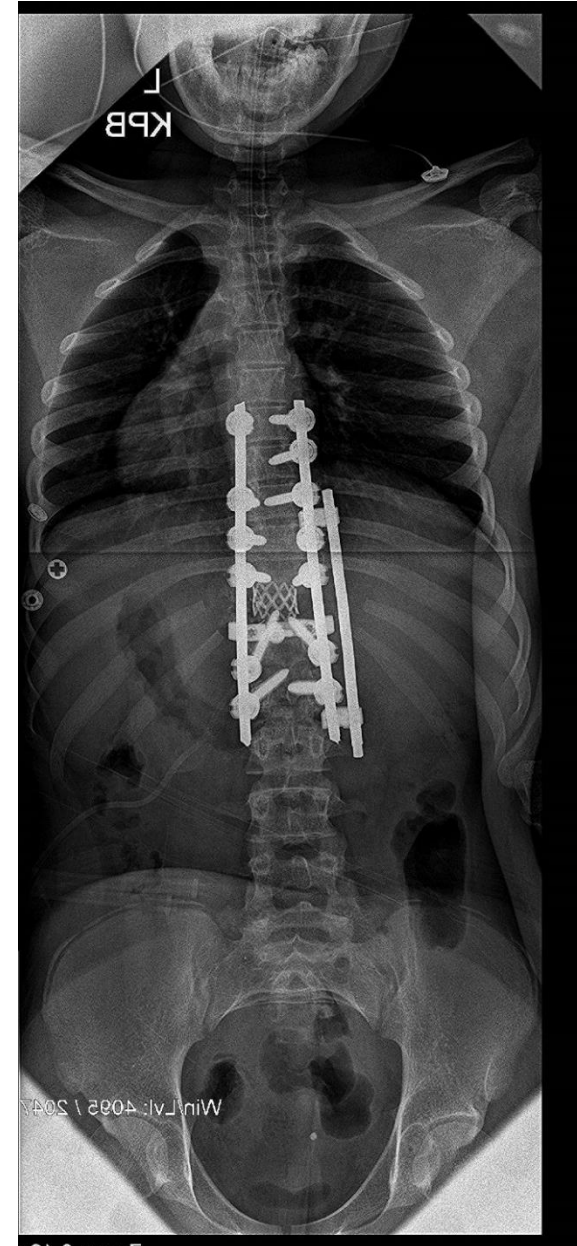




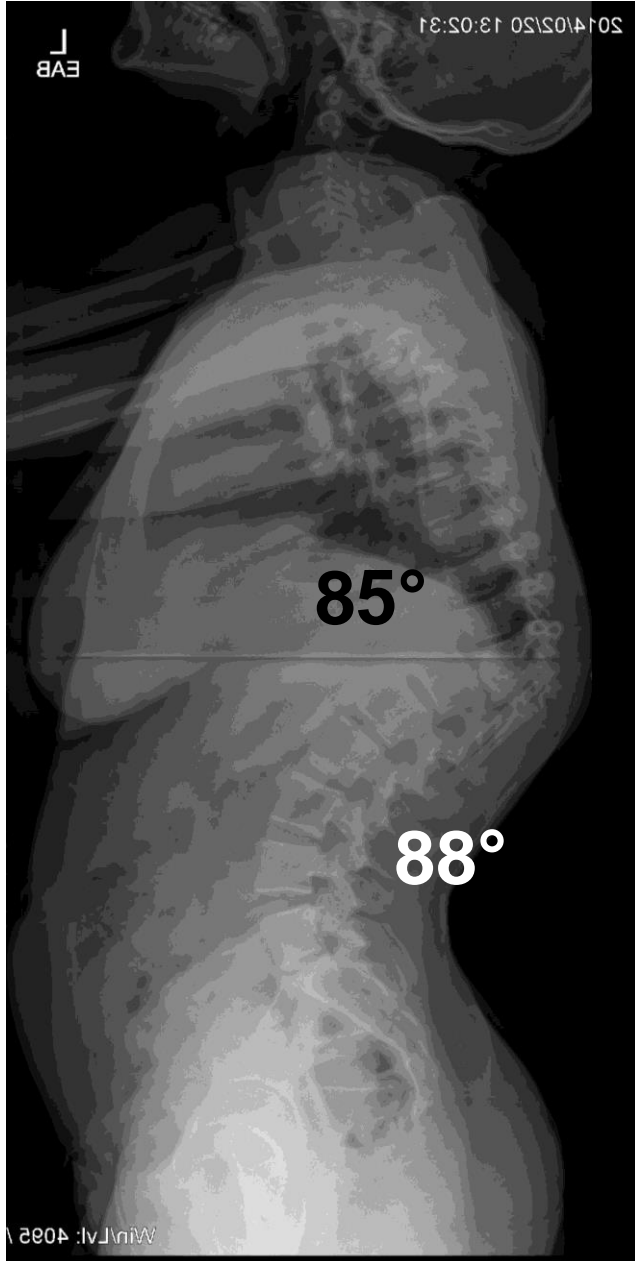
# Pre Op



# Post Op



# Pre Op



# Post Op







