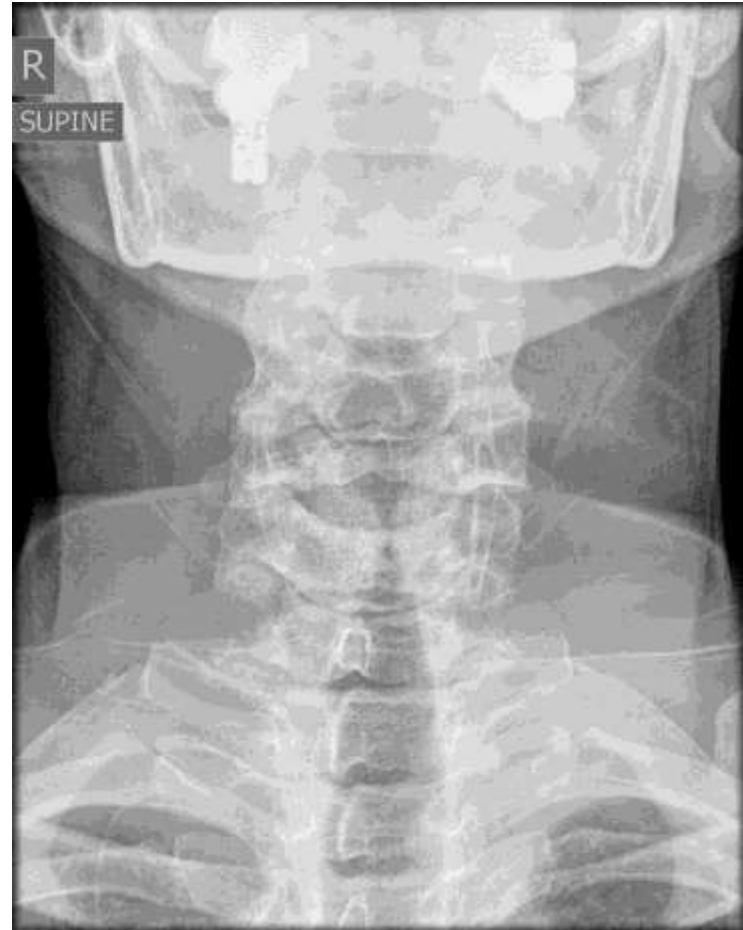
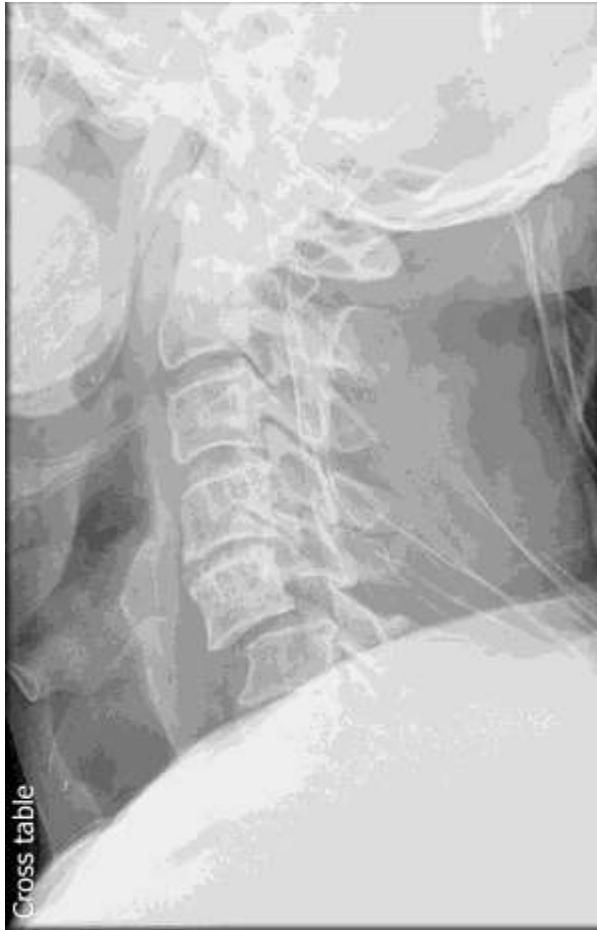
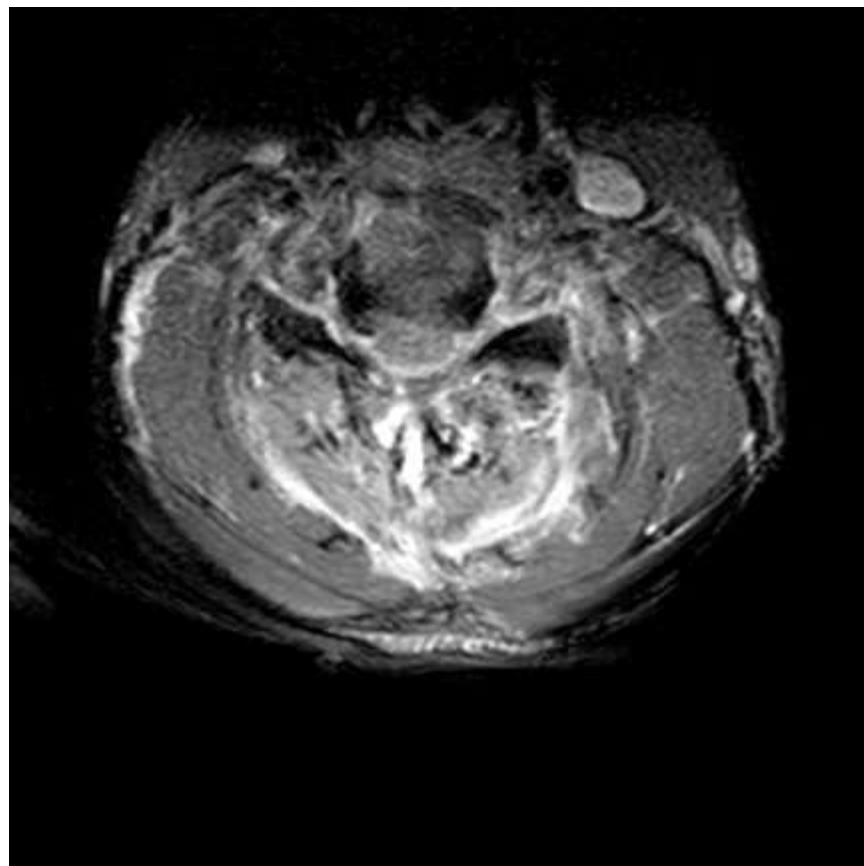
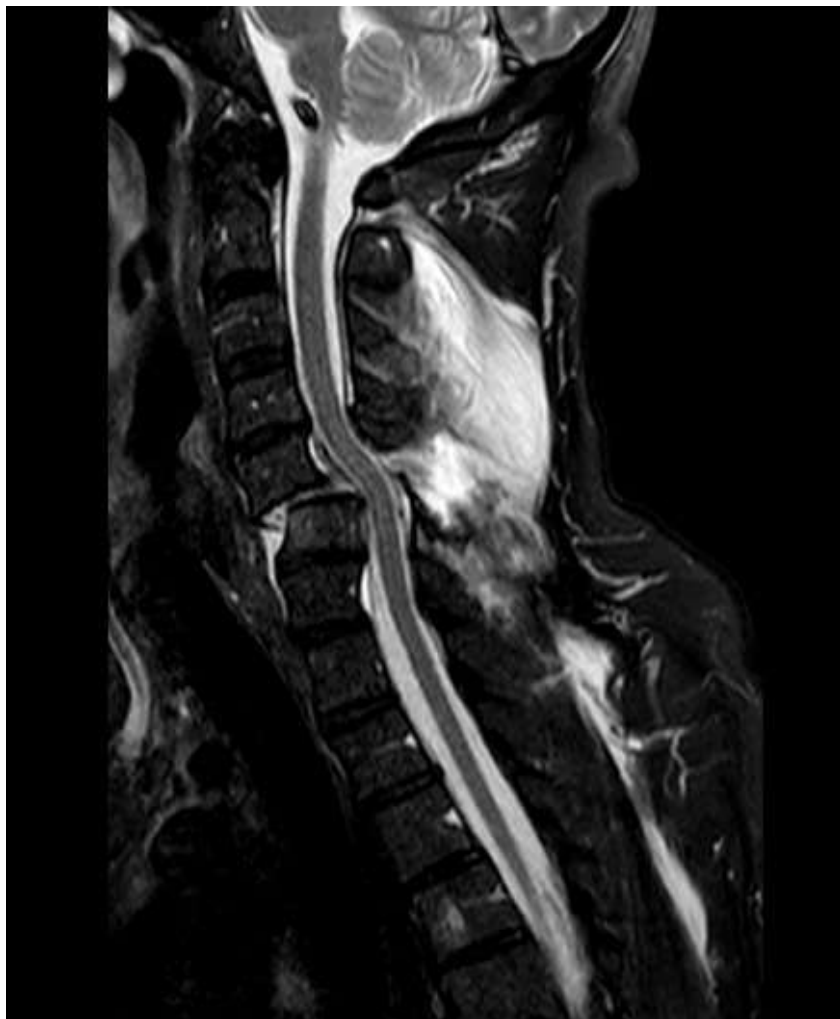Κάταγμα-εξάρθρημα αυχενικής  
μοίρας

- 68 ετών άνδρας
- Αμφωτερόπλευρο εξάρθημα των μικρών αρθρώσεων του αυχένα μετά από πτώση
- Χωρίς ιατρικό ιστορικό
- Χωρίς νευρολογικά ευρήματα (μόνο αυξημένα αντανακλαστικά)

# Απλές ακτινογραφίες

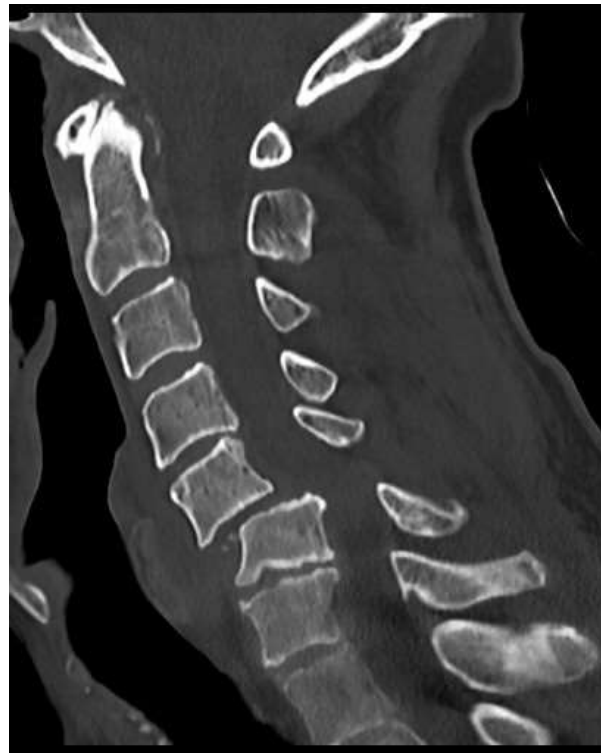
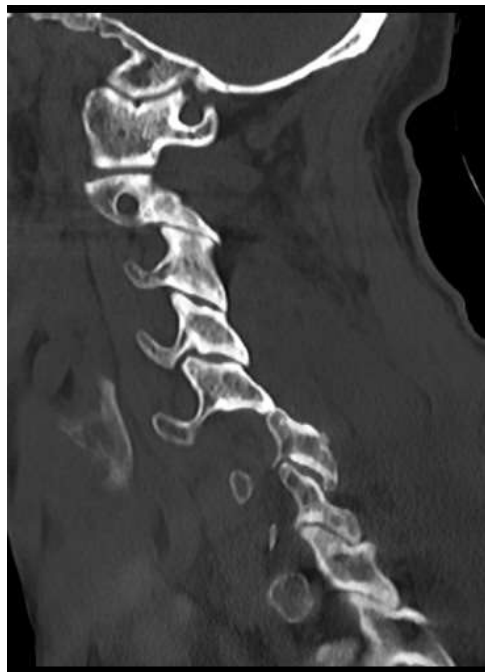
# Μαγνητική τομογραφία

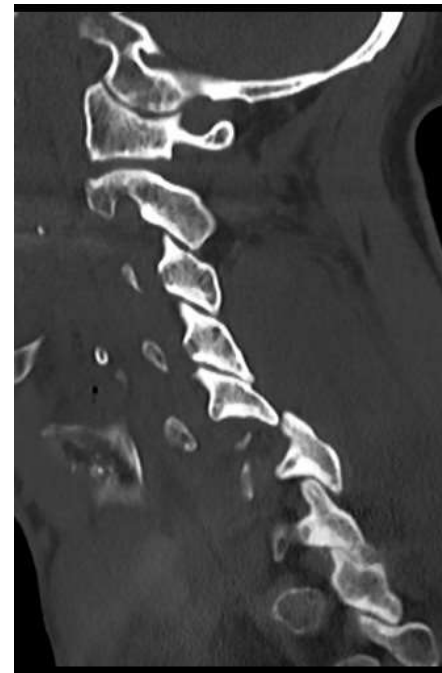

# Αξονική τομογραφία

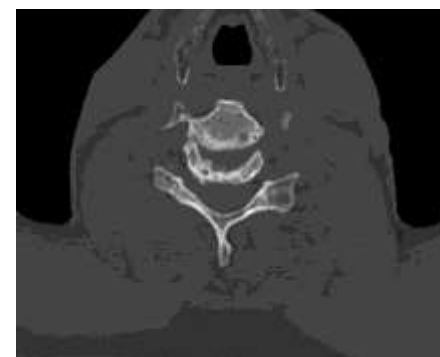
αριστερά



δεξιά

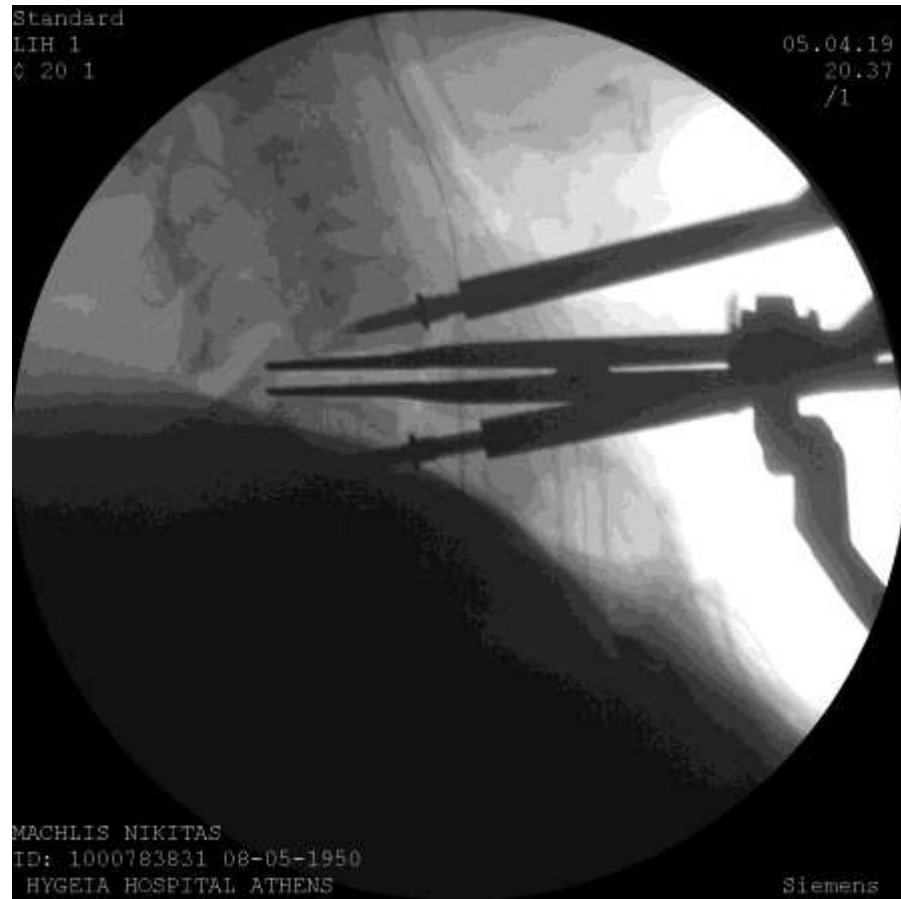
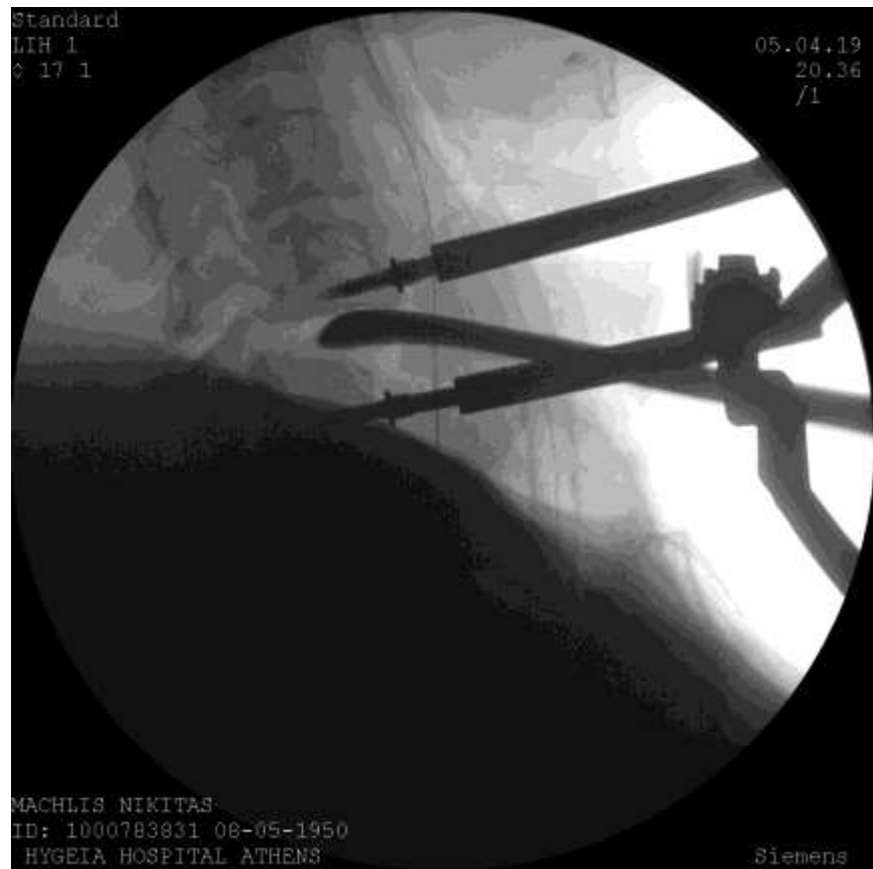
Αξονική τομή



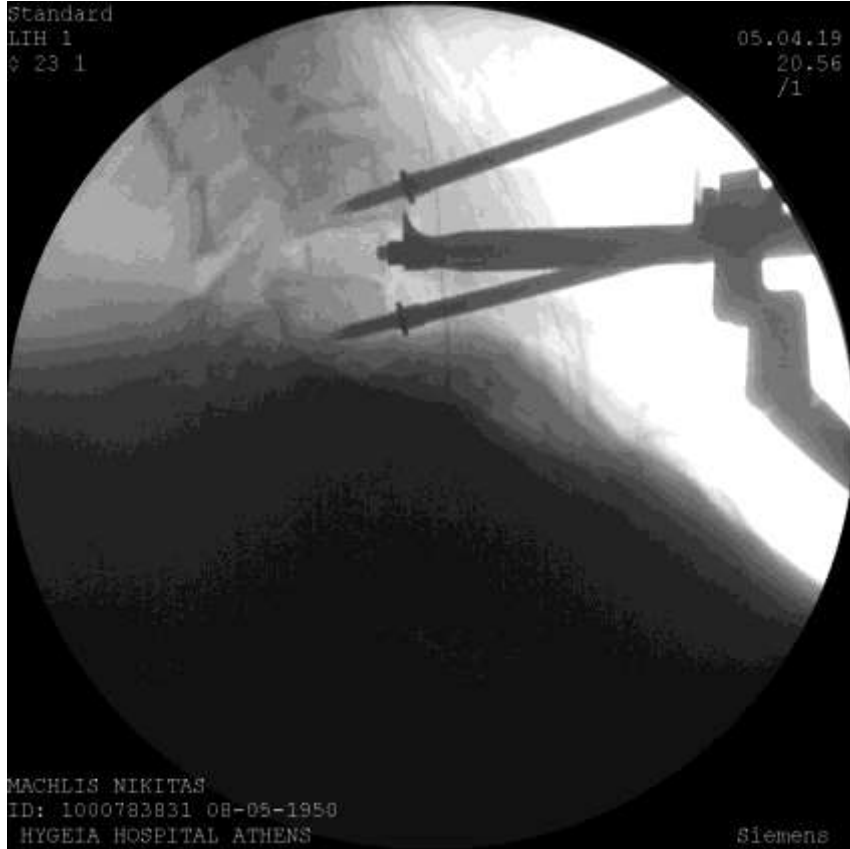1<sup>ο</sup> χειρουργείο (πρόσθιο)

- Μερική ανάταξη (αριστερά) μετά από έλξη
- Δισκεκτομή και τοποθέτηση κλωβού και πλάκας



Standard  
LIH 1  
0 23 1

05.04.19  
20.56  
/1

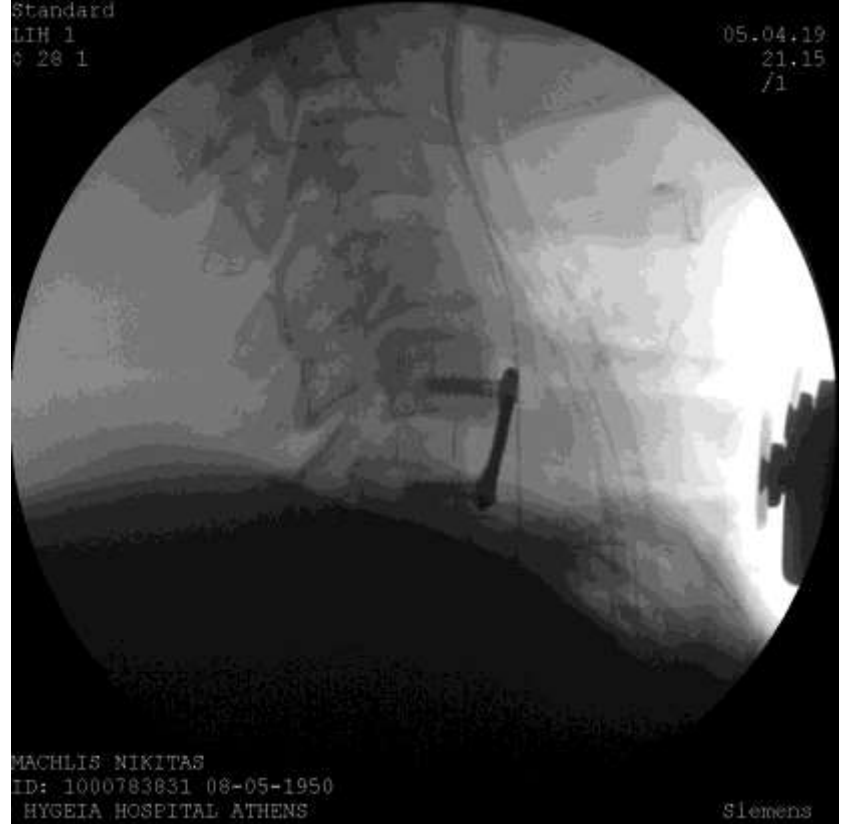

MACHLIS NIKITAS  
ID: 1000783831 08-05-1950  
HYGEIA HOSPITAL ATHENS

Siemens

Standard  
LIH 1  
0 28 1

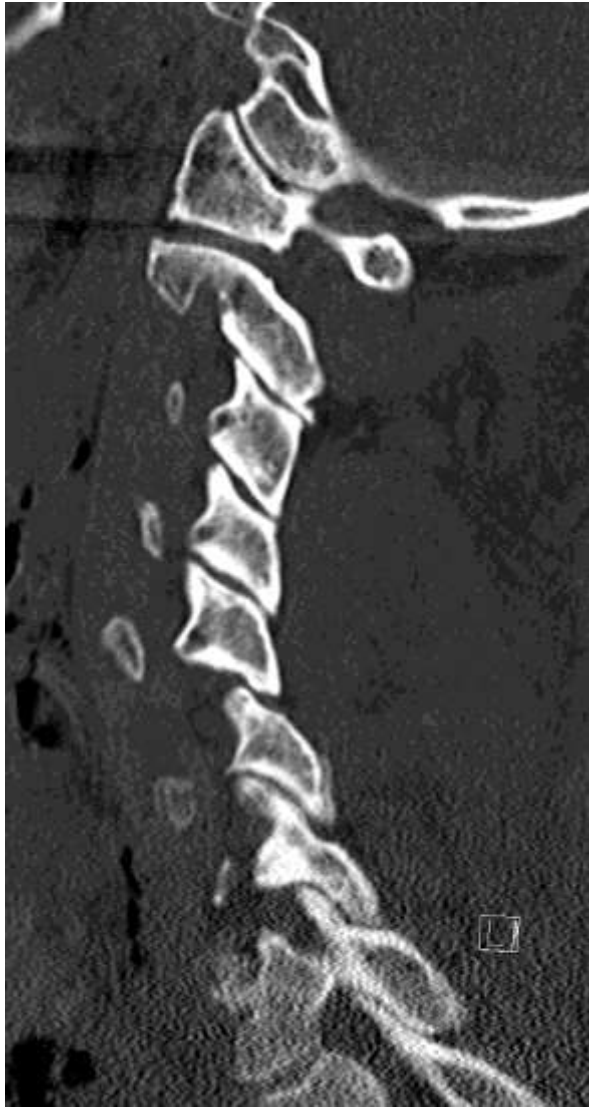05.04.19  
21.15  
/1



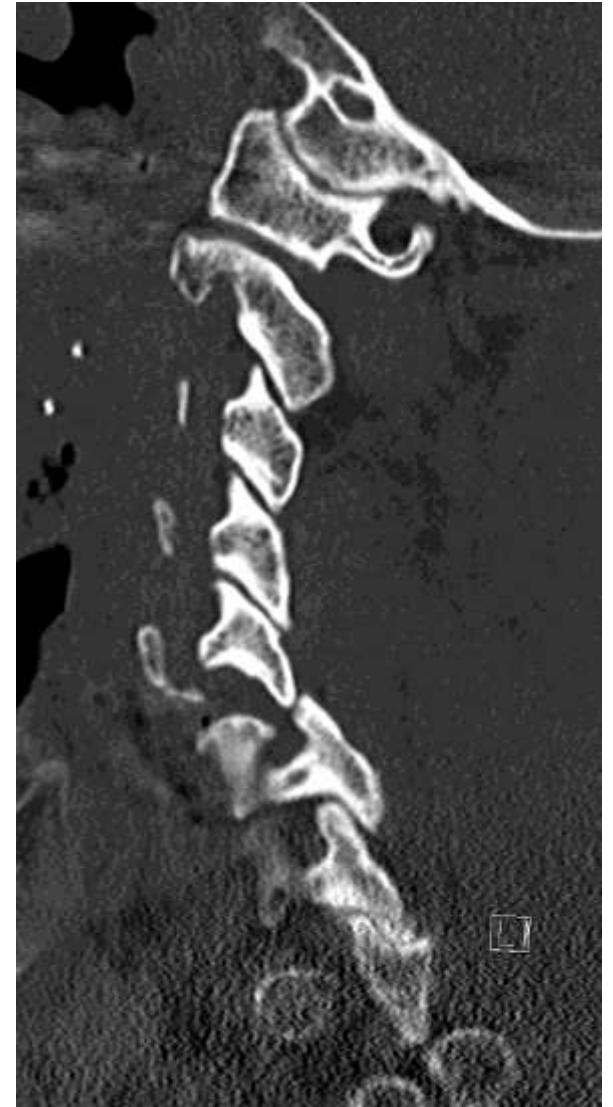
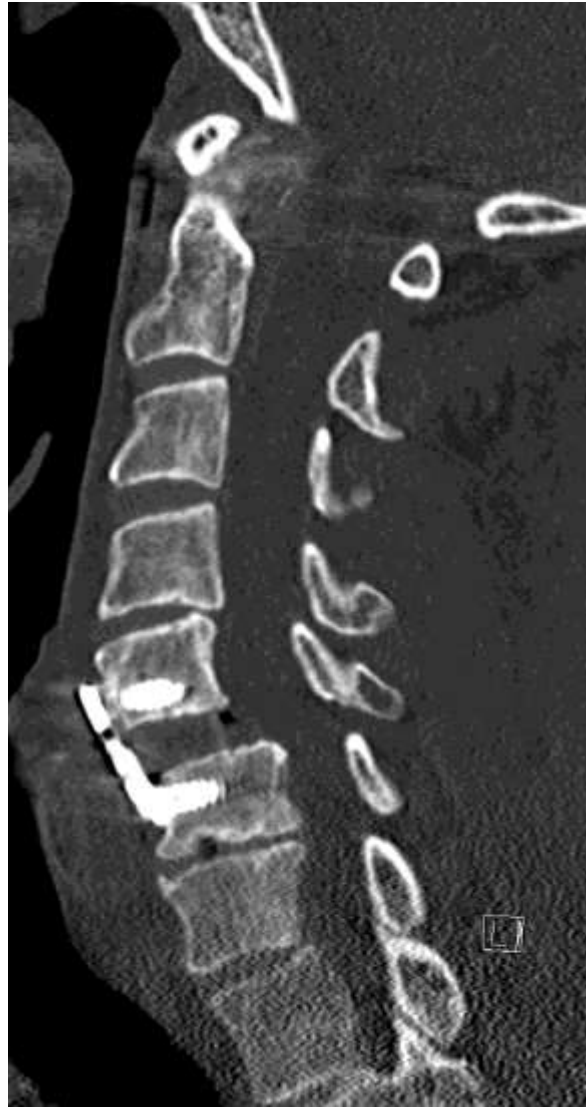MACHLIS NIKITAS  
ID: 1000783831 08-05-1950  
HYGEIA HOSPITAL ATHENS

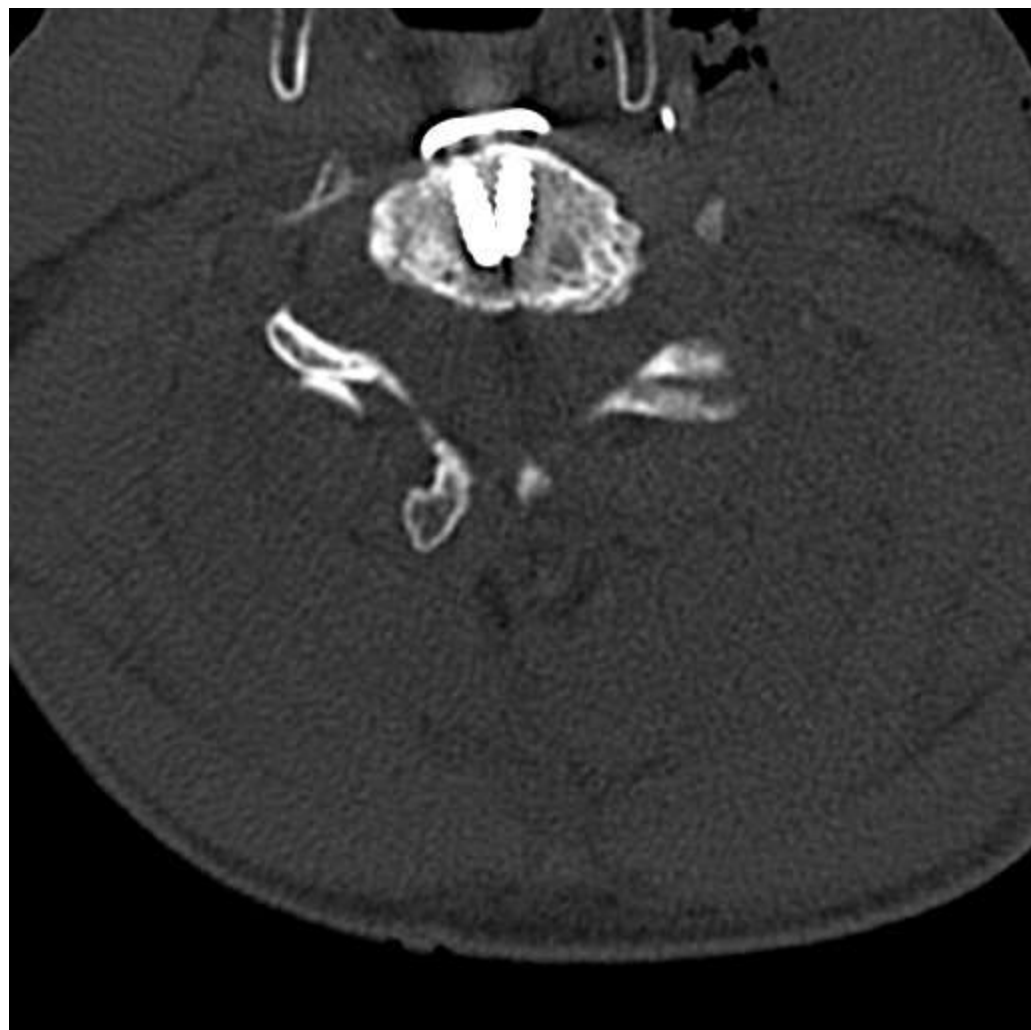Siemens

*Left Side*



*Right Side*





## 2<sup>ο</sup> χειρουργείο (οπίσθιο)

- Ανοιχτή οπίσθια πλήρης ανάταξη του εξαρθήματος
- Οπίσθια σπονδυλοδεσία

LEKANI  
LIH 1  
◇ 8

10.04.19  
09.17  
/1

MACHLIS, NIKITAS M. PAT.  
ID: 1000783831 08-05-1950  
HYGEIA HOSPITAL

51cGy cm<sup>2</sup>

Siemens

LEKANI  
LIH 1  
◇ 10

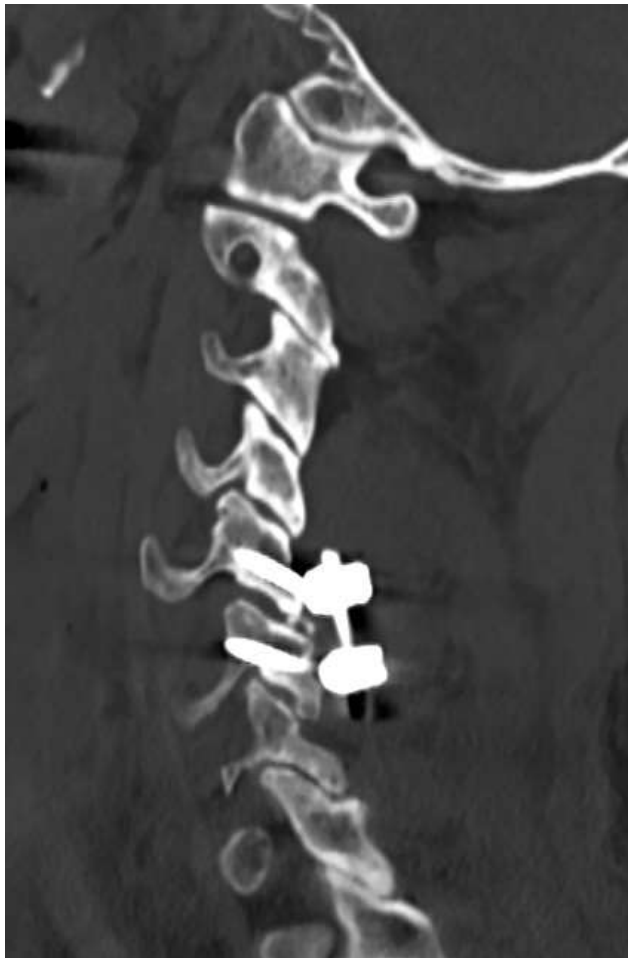10.04.19  
10.53  
/1

MACHLIS, NIKITAS M. PAT.  
ID: 1000783831 08-05-1950  
HYGEIA HOSPITAL

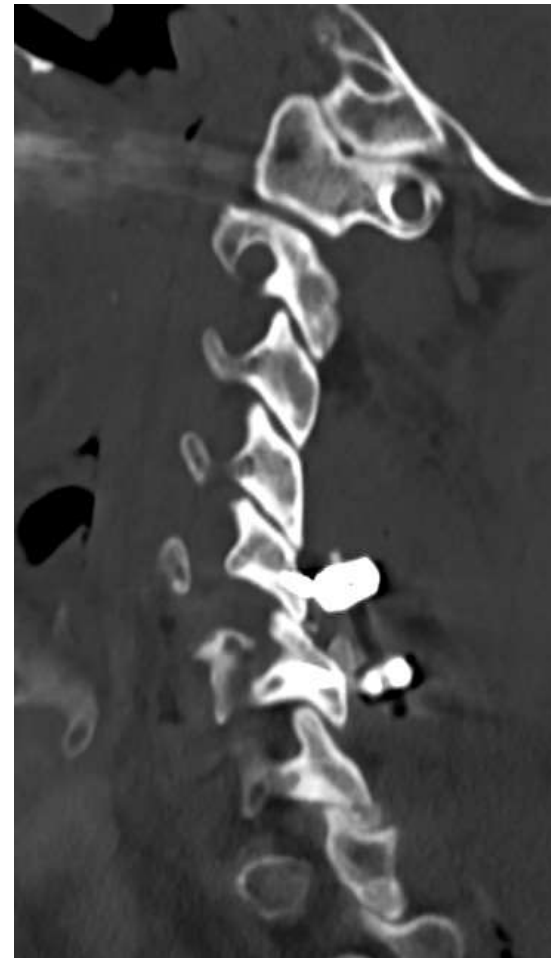
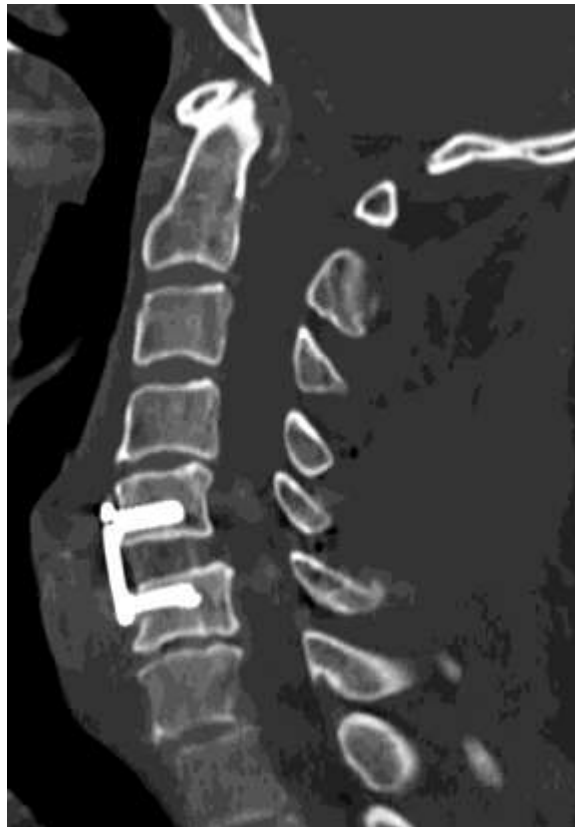51cGy cm<sup>2</sup>

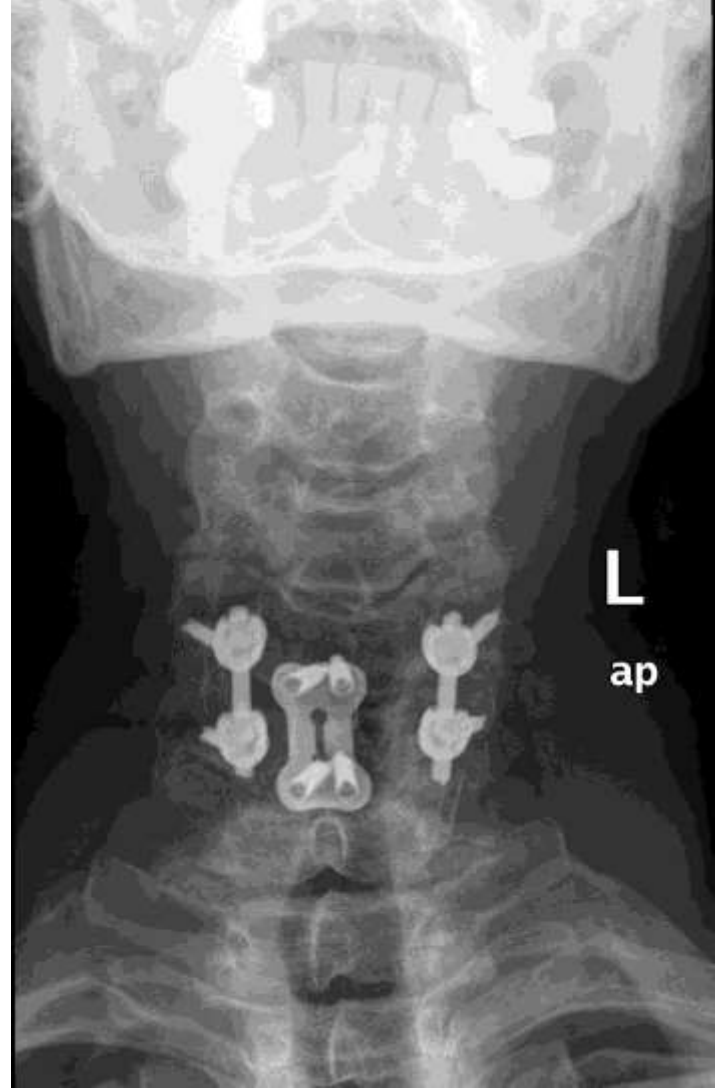
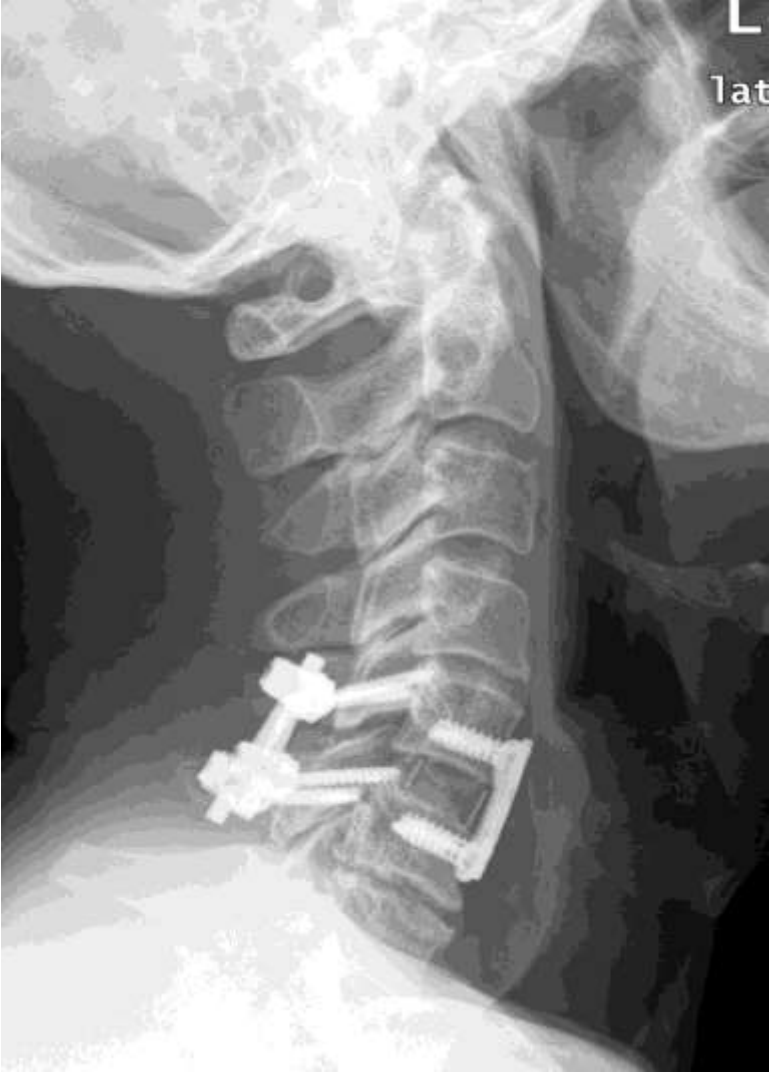Siemens

*Left Side*



*Right Side*





Άμεσα μετεγχειρητικά πλήρης  
αποκατάσταση του ασθενους  
Μετά από 2 μήνες πλήρης επιστροφή στις  
δραστηριότητες