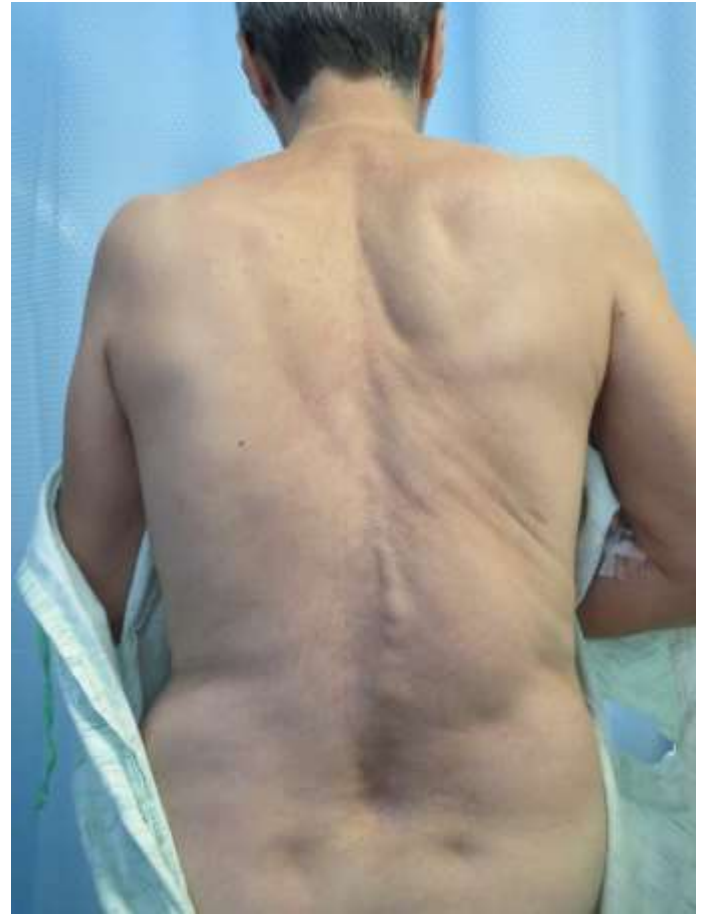
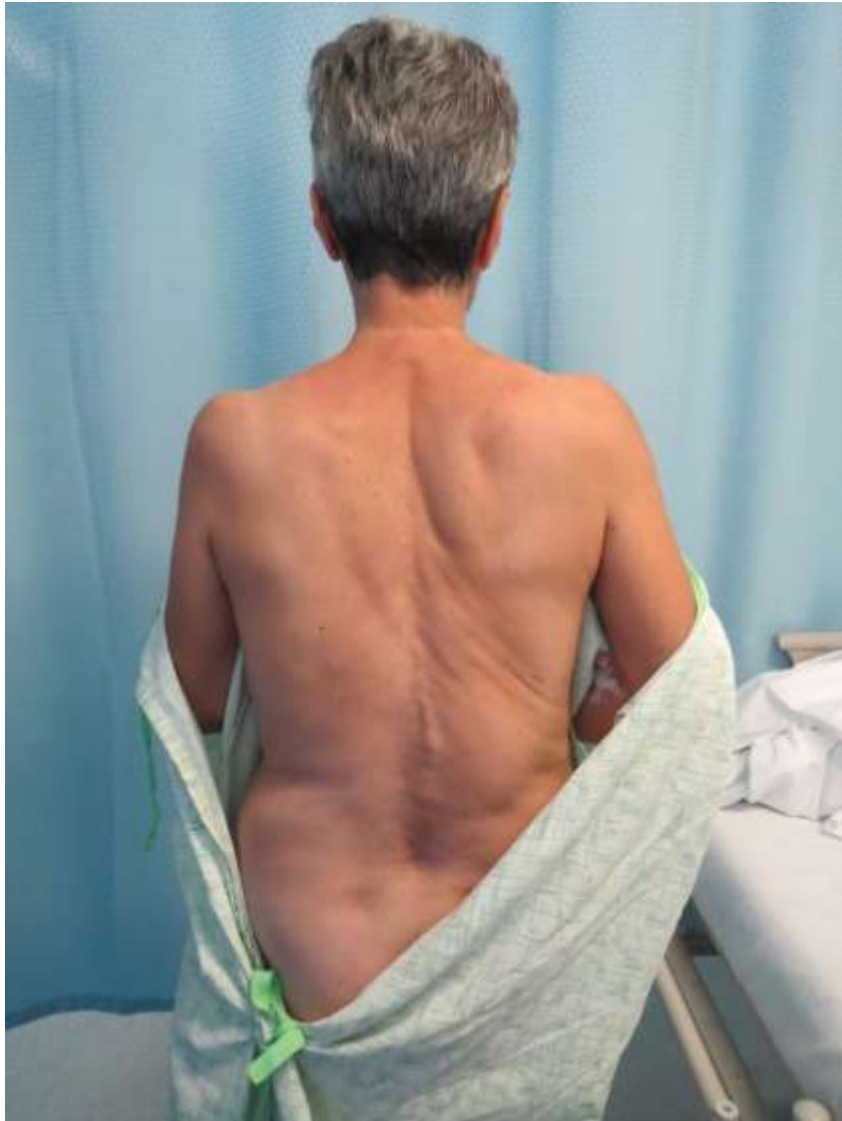
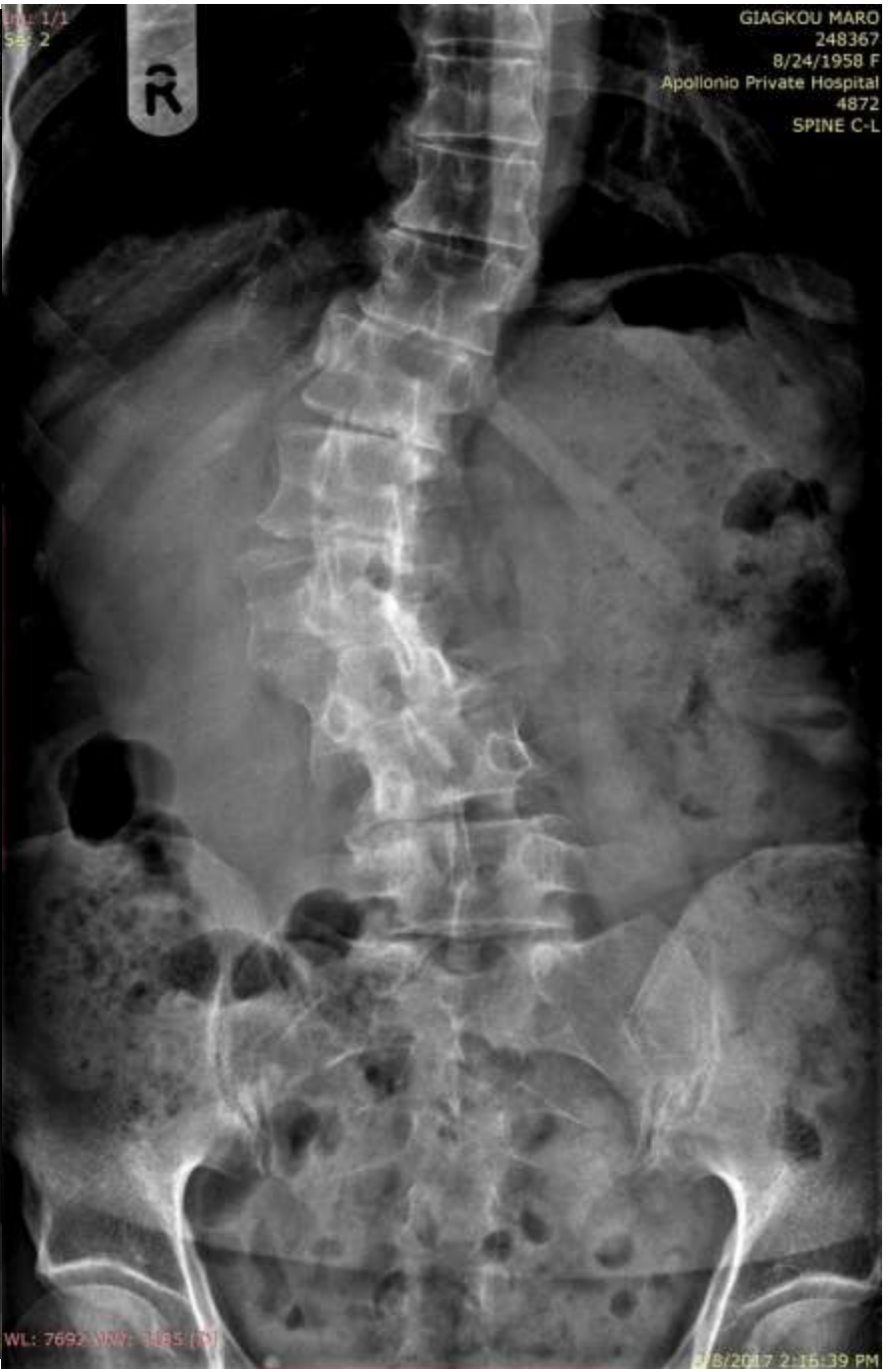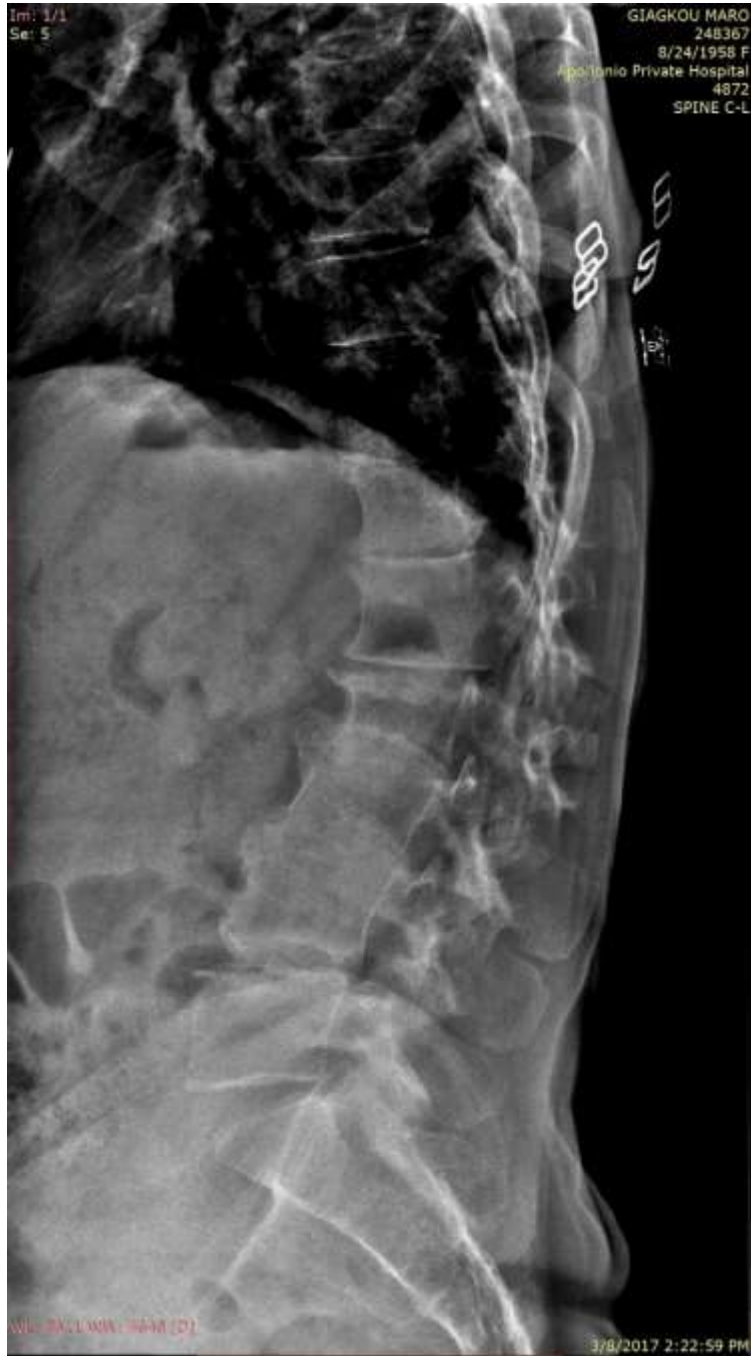ΣΚΟΛΙΩΣΗ/ ΚΥΦΩΣΗ ΕΝΗΛΙΚΩΝ

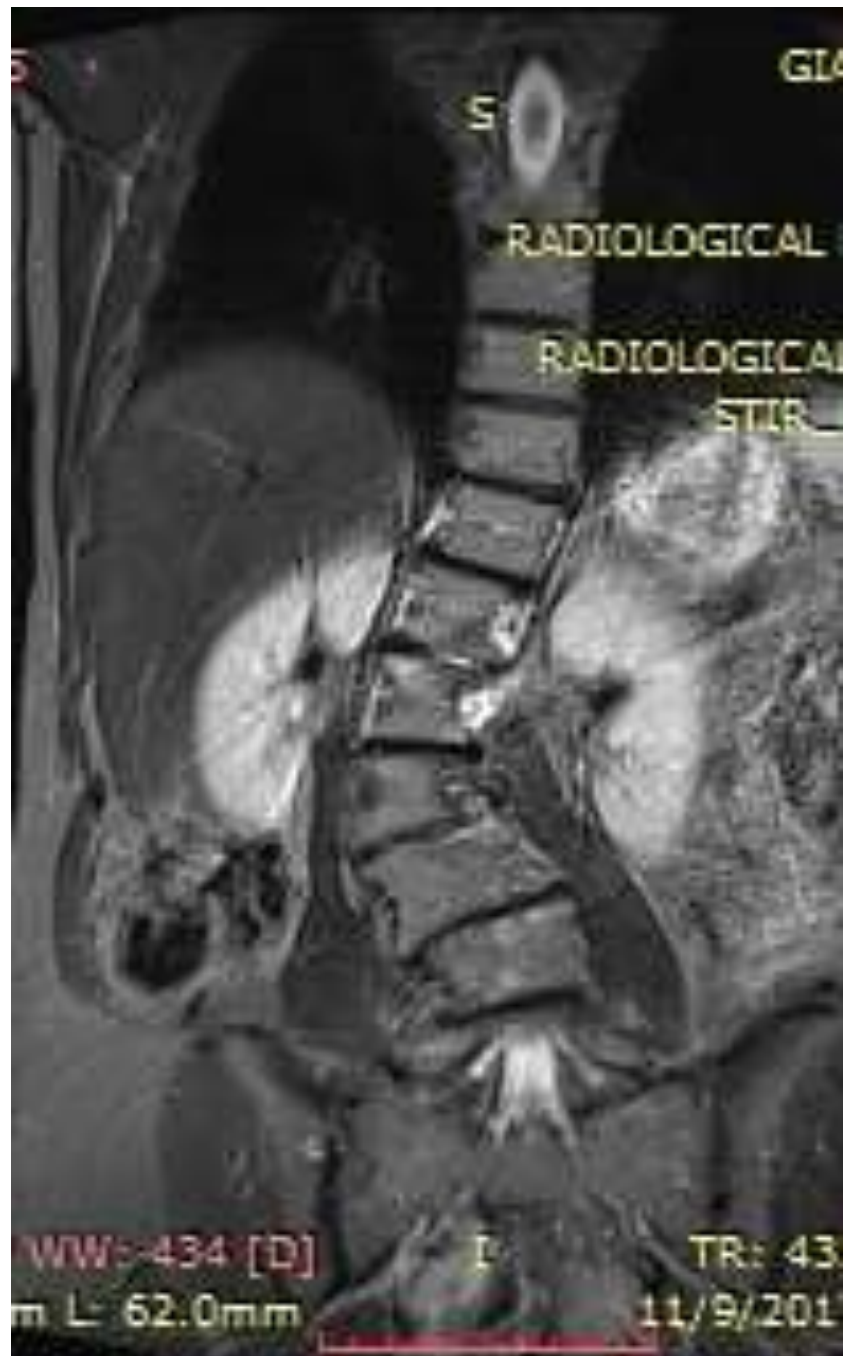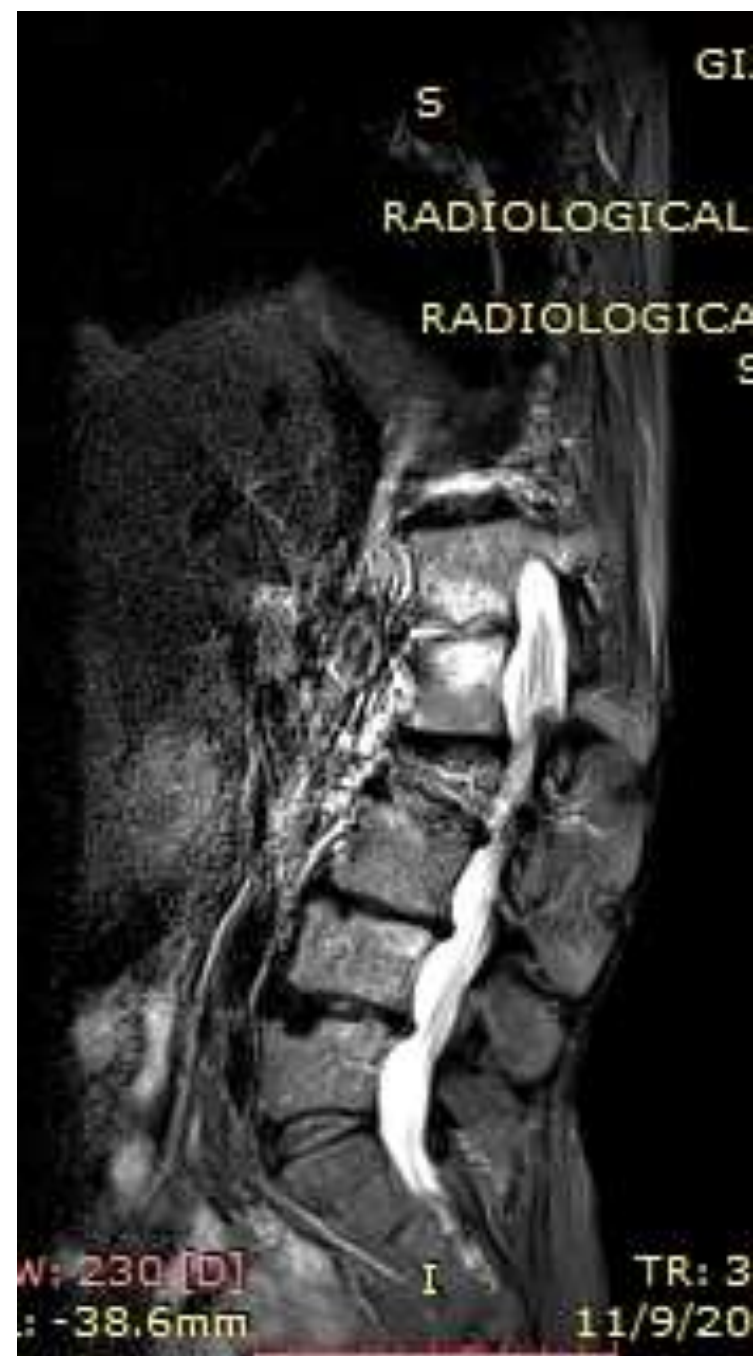Παρουσίαση περιπτώσεων παραμόρφωσης  
ενηλίκων (ASD; Adult Spinal Deformity)

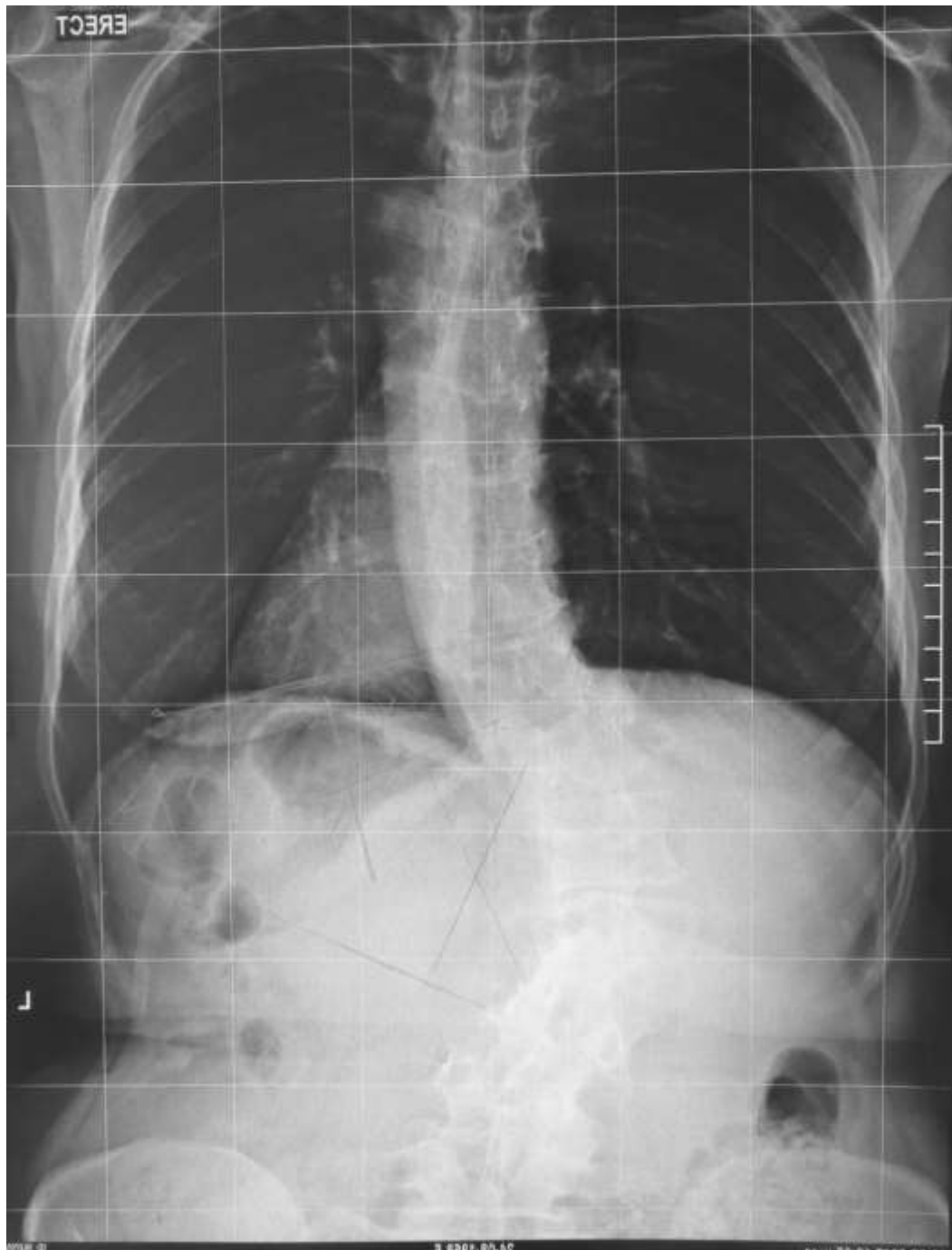
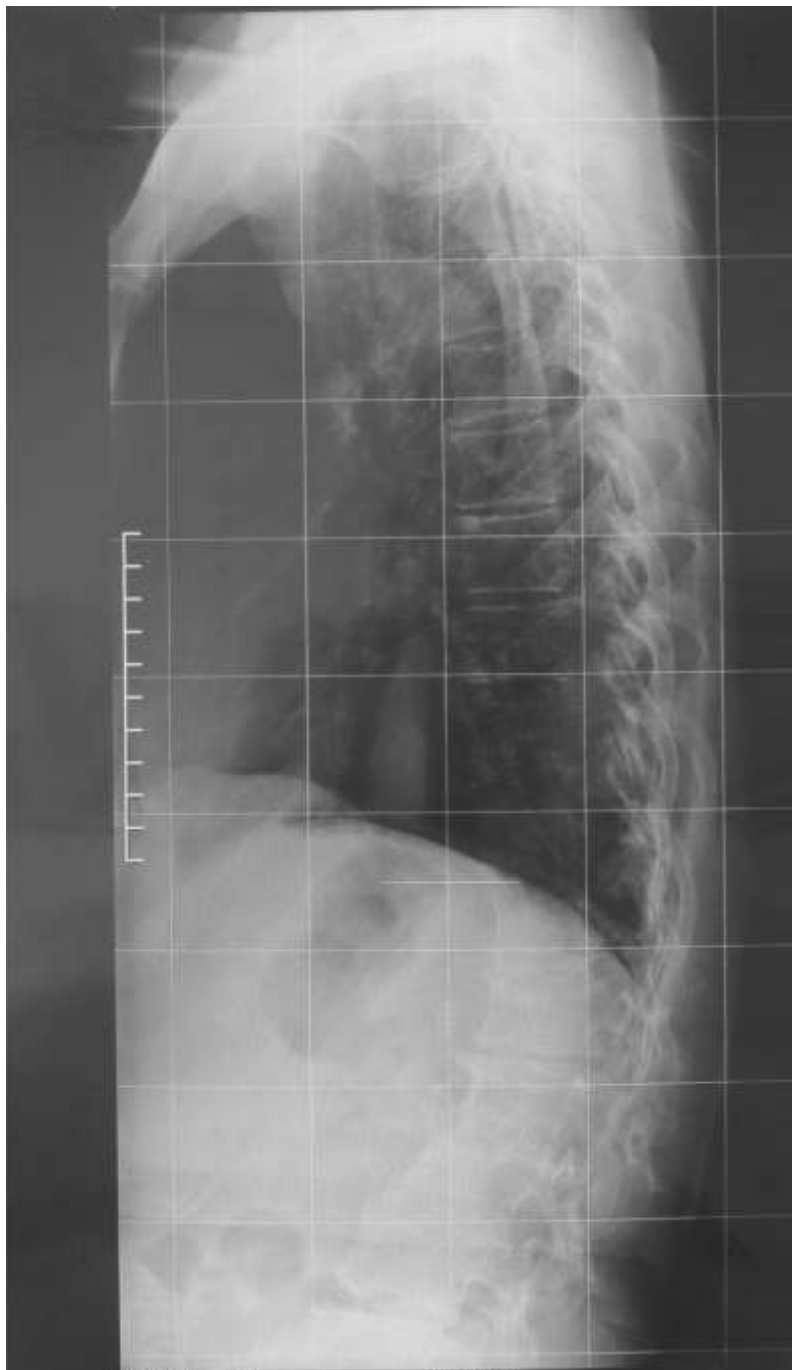# Περίπτωση 1

- 68 ετών γυναίκα
- Σκολίωση ενηλίκων από 3ετίας με επιδείνωση πόνου οσφύος
- Αστοχία συντηρητικής αγωγής (φάρμακα και φυσικοθεραπεία)
- Ελεύθερο λοιπό ιστορικό



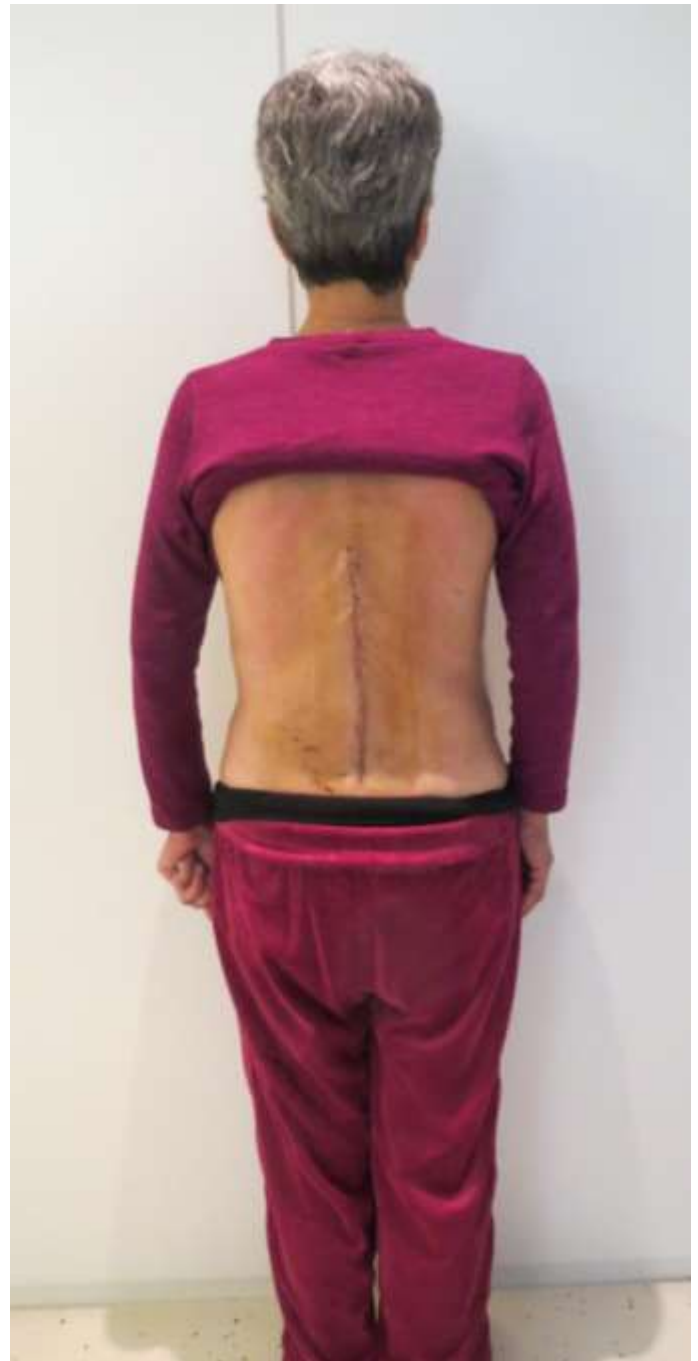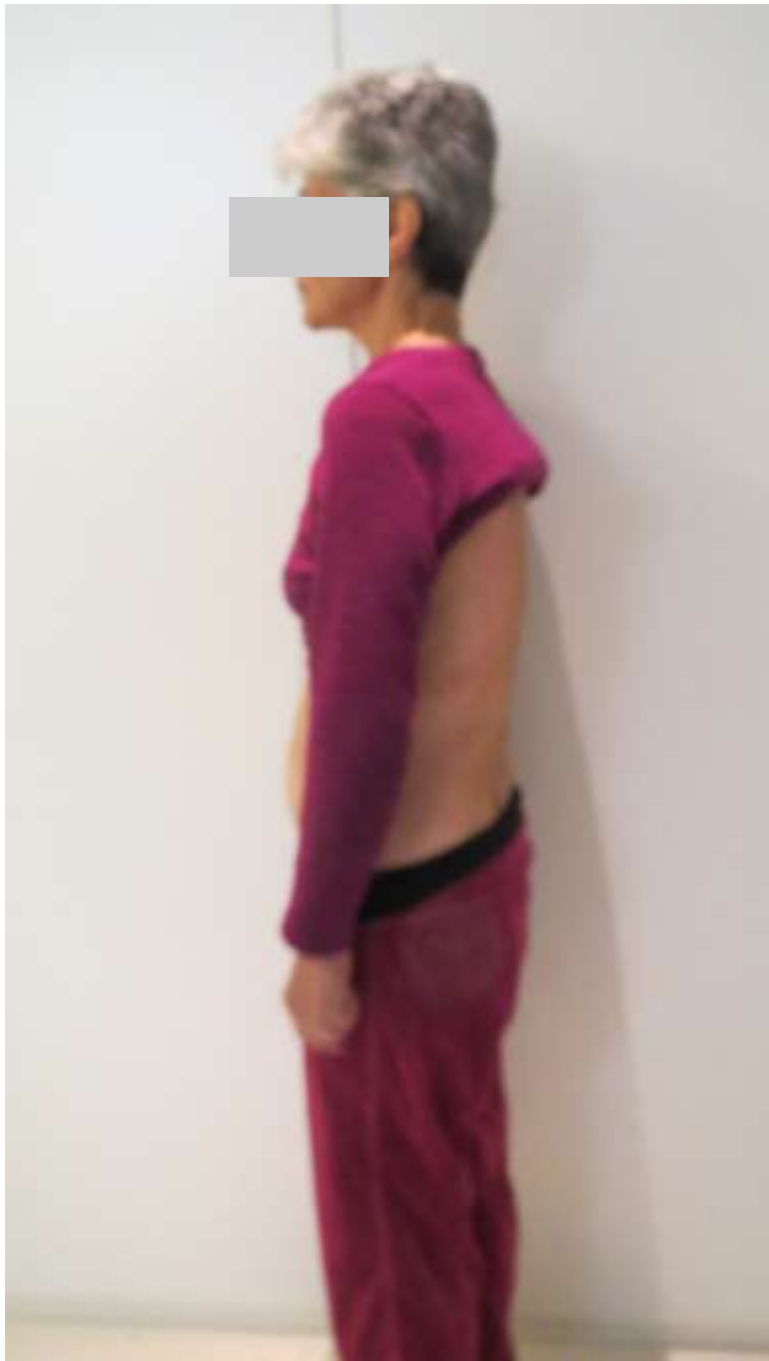



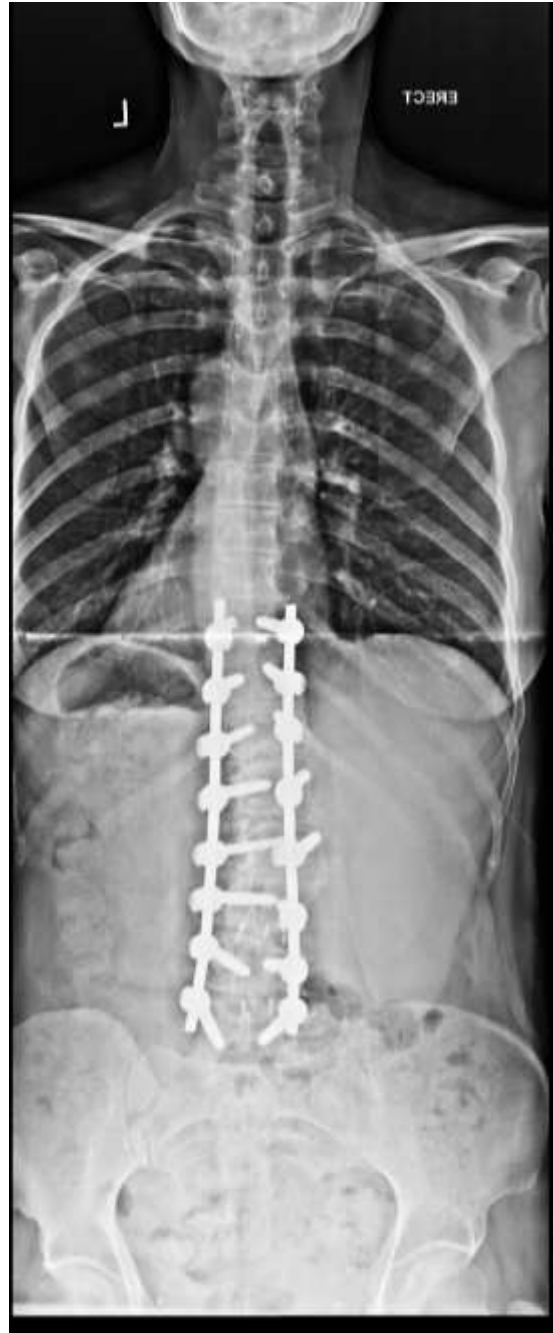
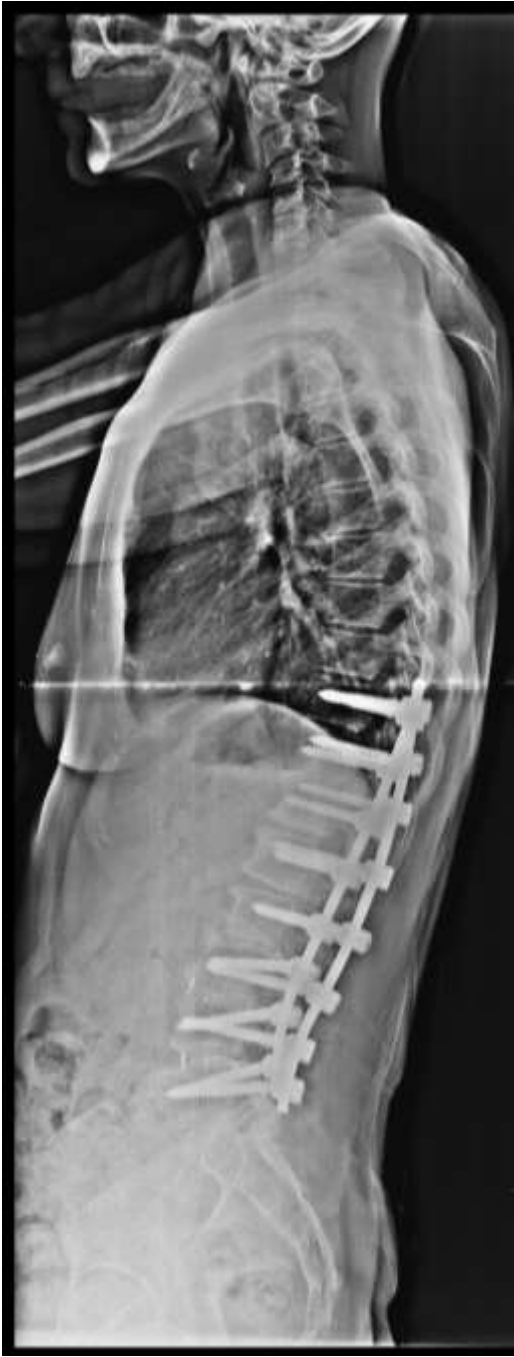

## Χειρουργείο

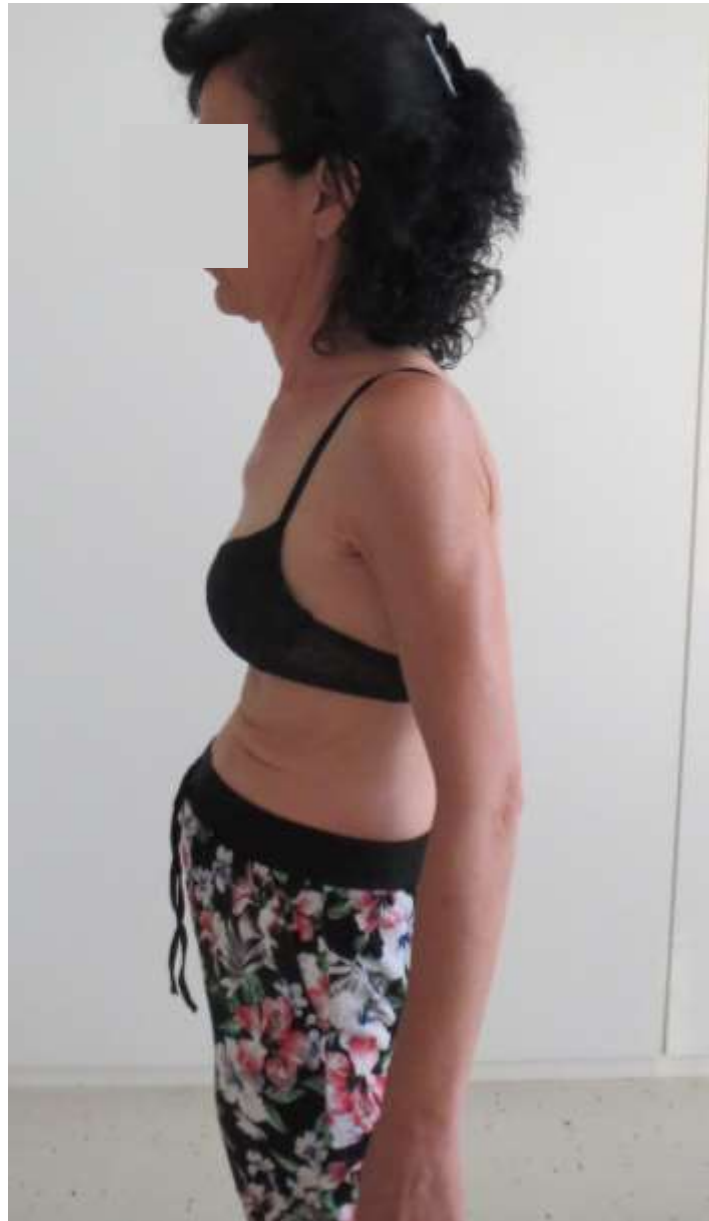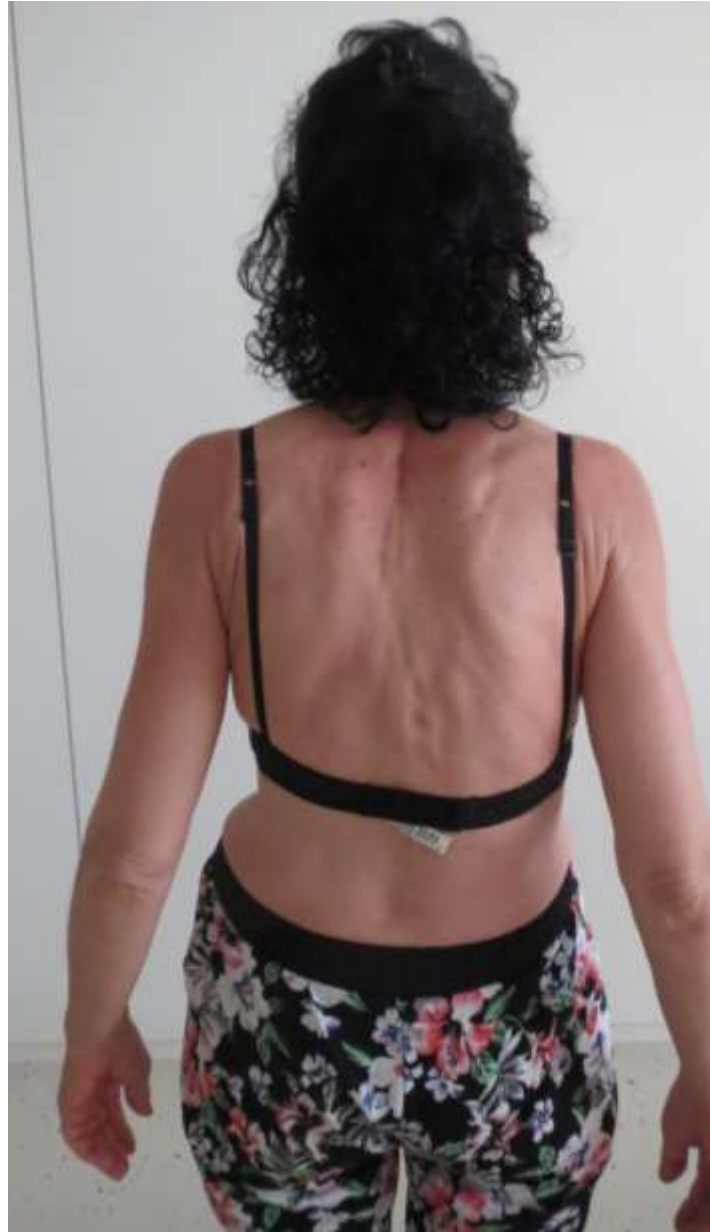- Σπονδυλοδεσία Θ10-Ο5
- Μεσοσπονδύλια εμφυτεύματα Ο3-4 και Ο4-5
- Χειρουργικός χρόνος 7 ώρες
- Χωρίς μετάγγιση/ χωρίς επιπλοκές
- Άμεση κινητοποίηση ασθενούς και πλήρη ύφεση του πόνου

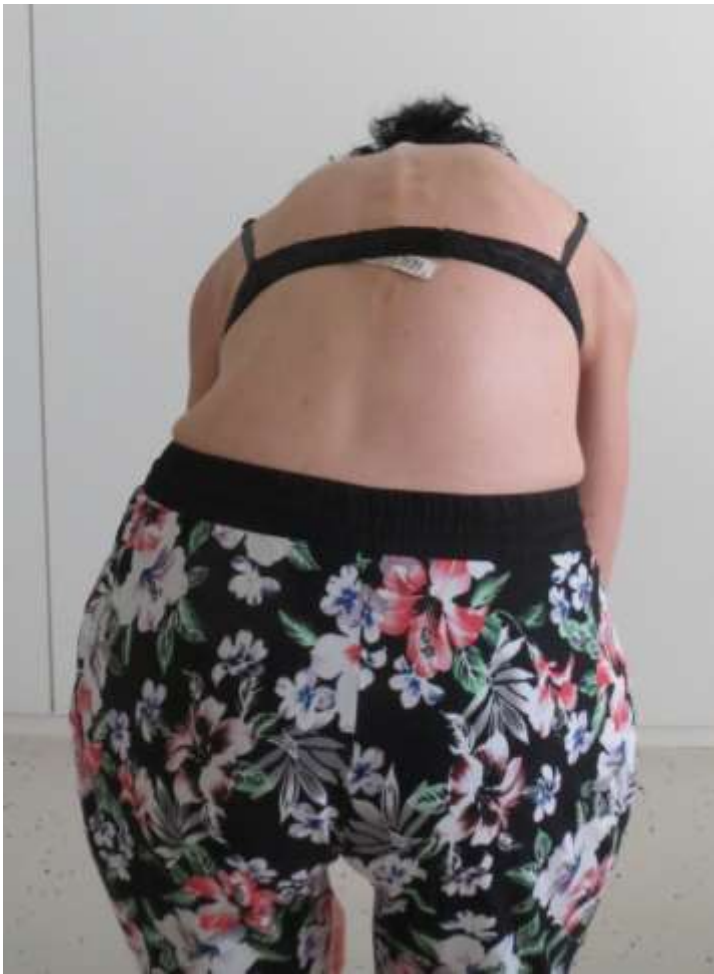


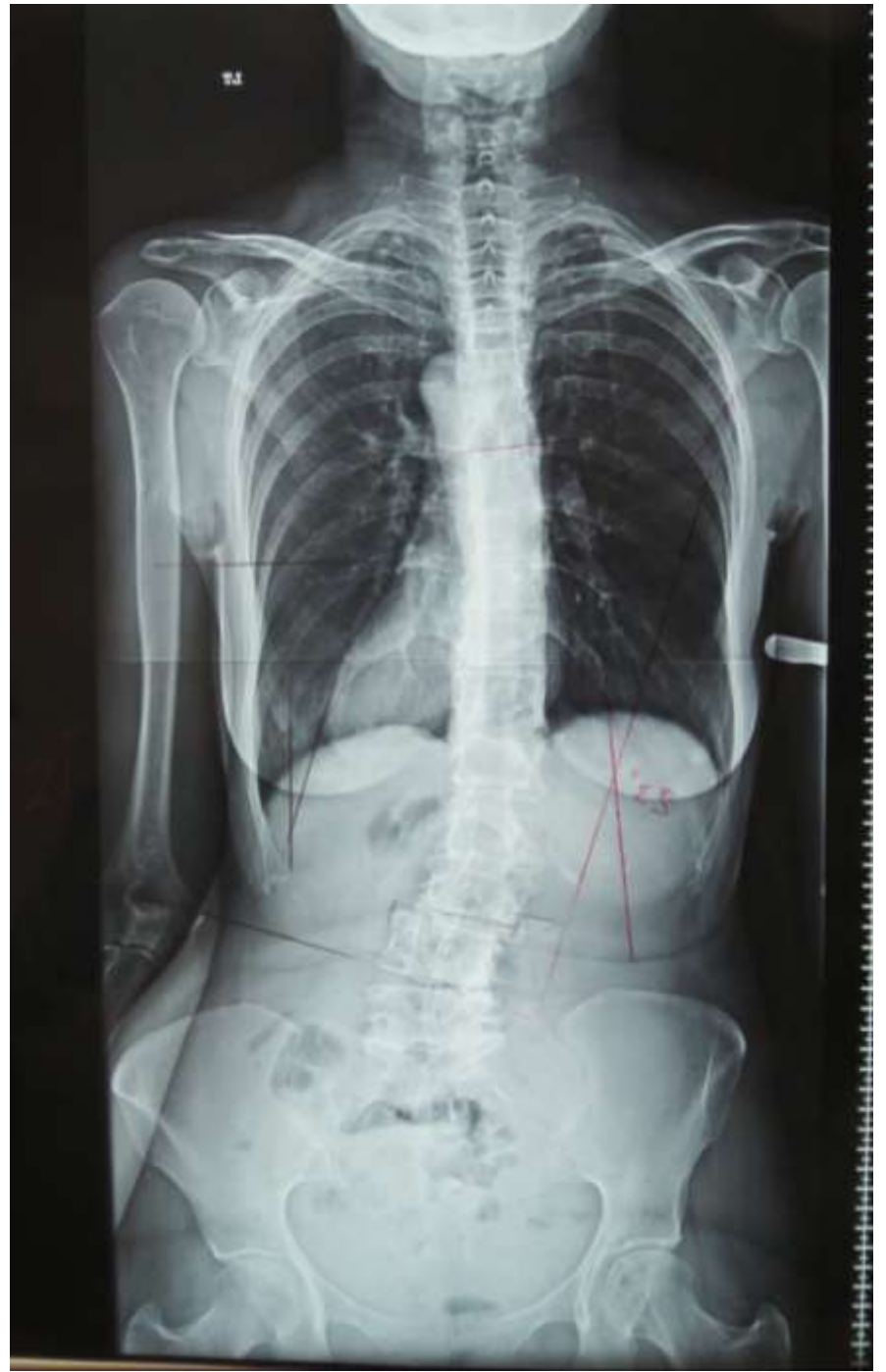
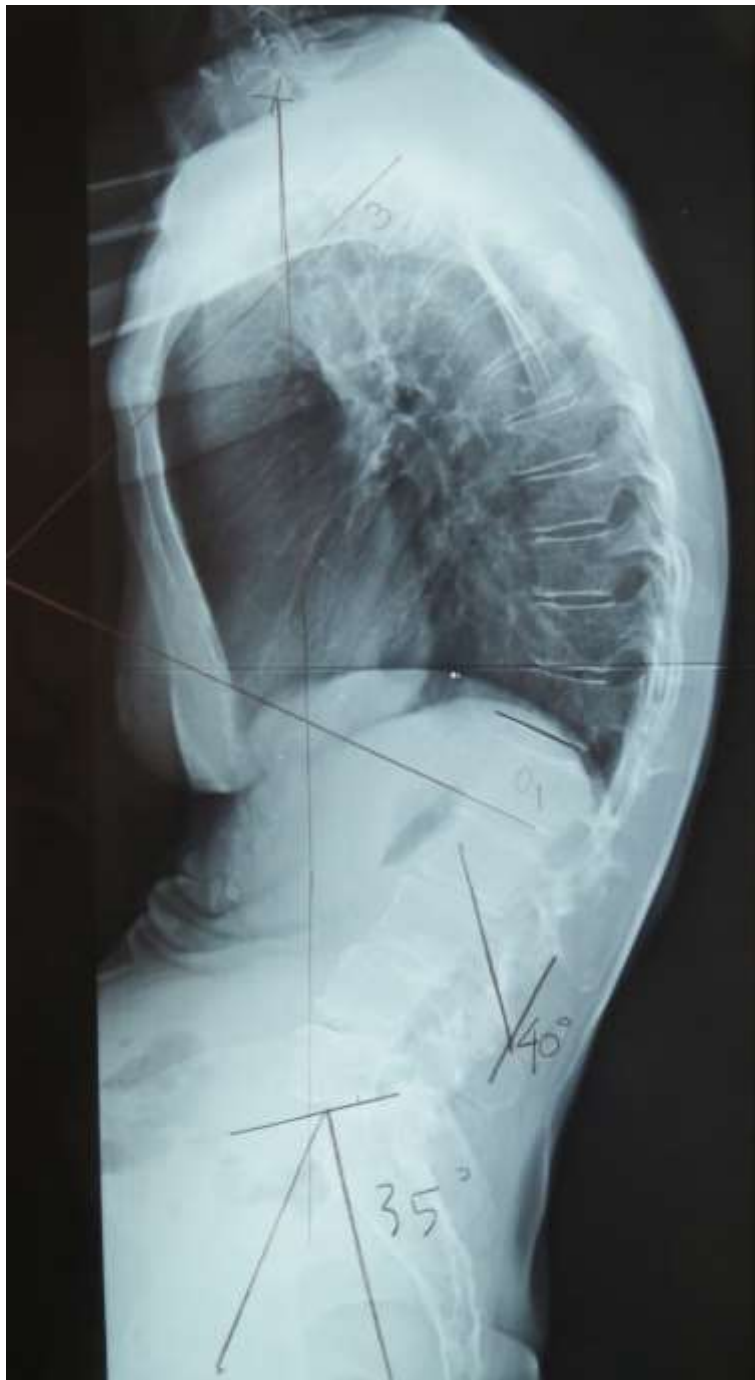# Περίπτωση 2

- 72 ετών γυναίκα
- Κύφωση ενηλίκων από 10ετίας με επιδείνωση πόνου στην πλάτη
- Αστοχία συντηρητικής αγωγής (φάρμακα και φυσικοθεραπεία)
- Ελεύθερο λοιπό ιστορικό

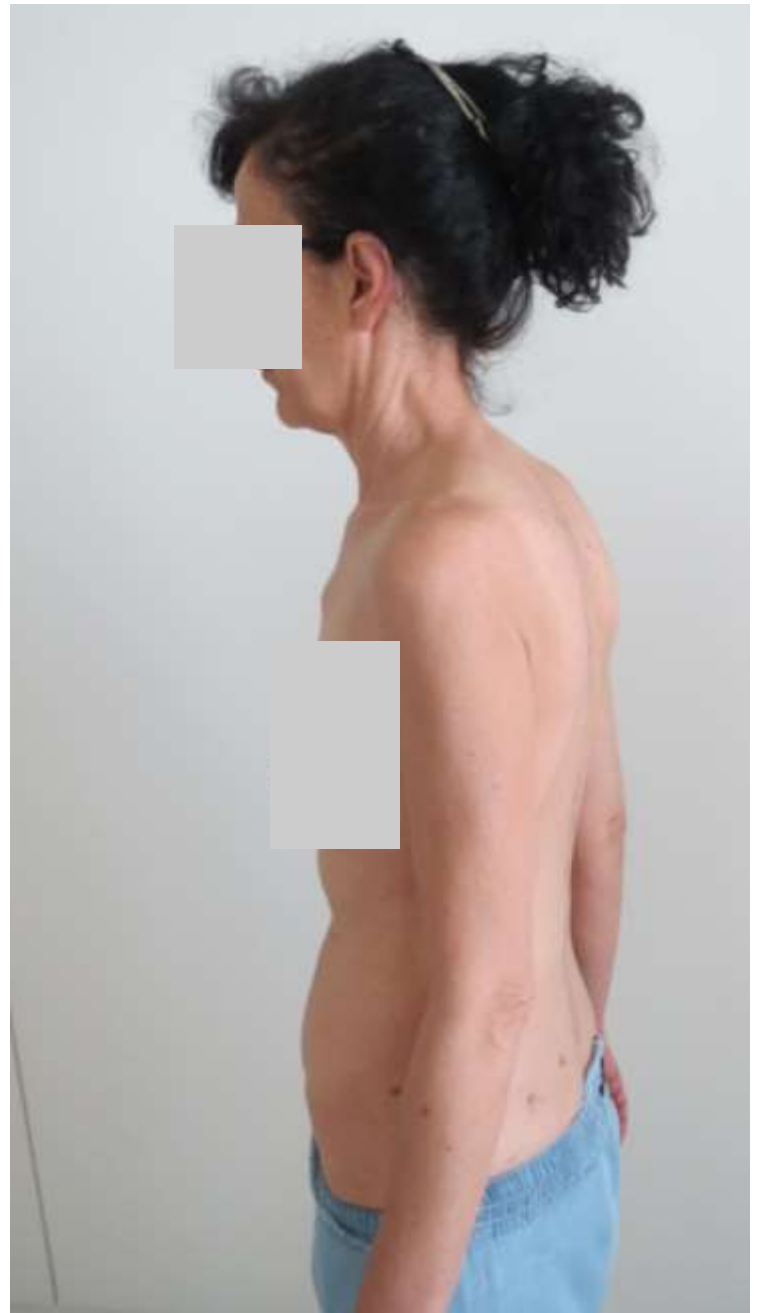
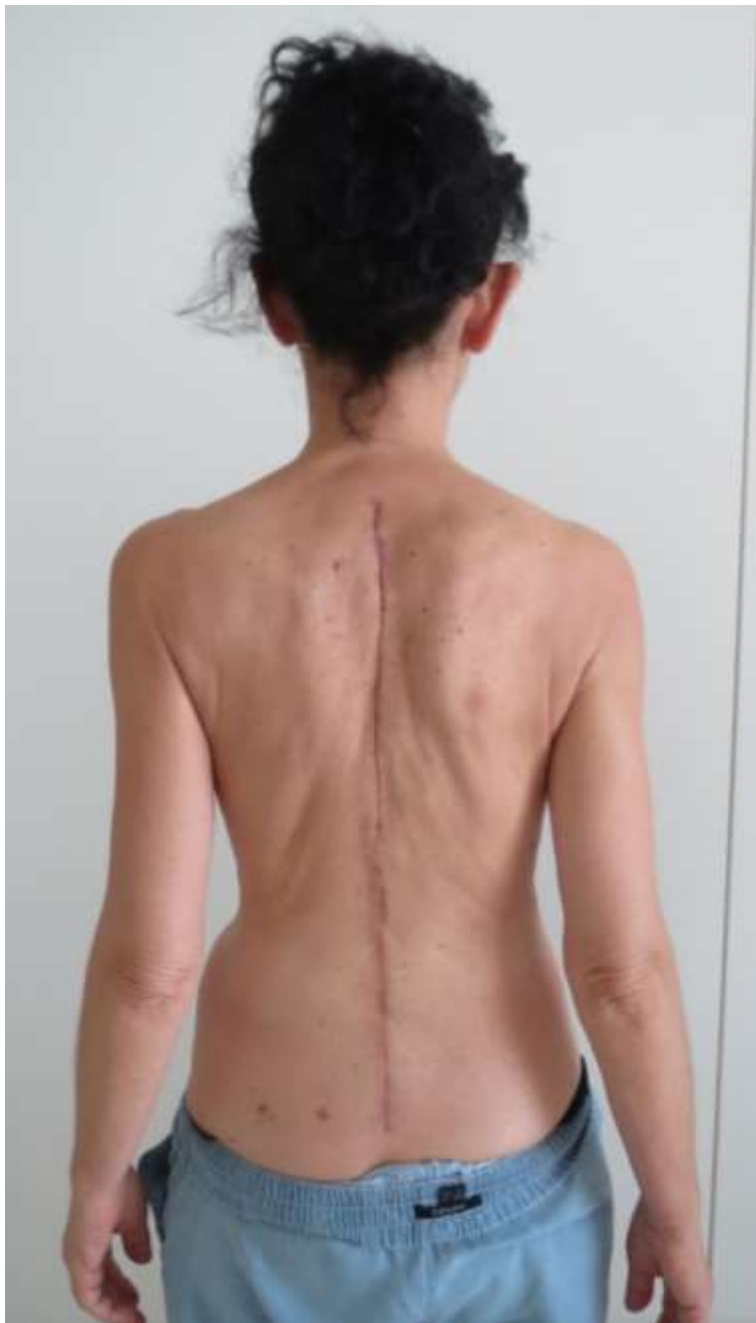

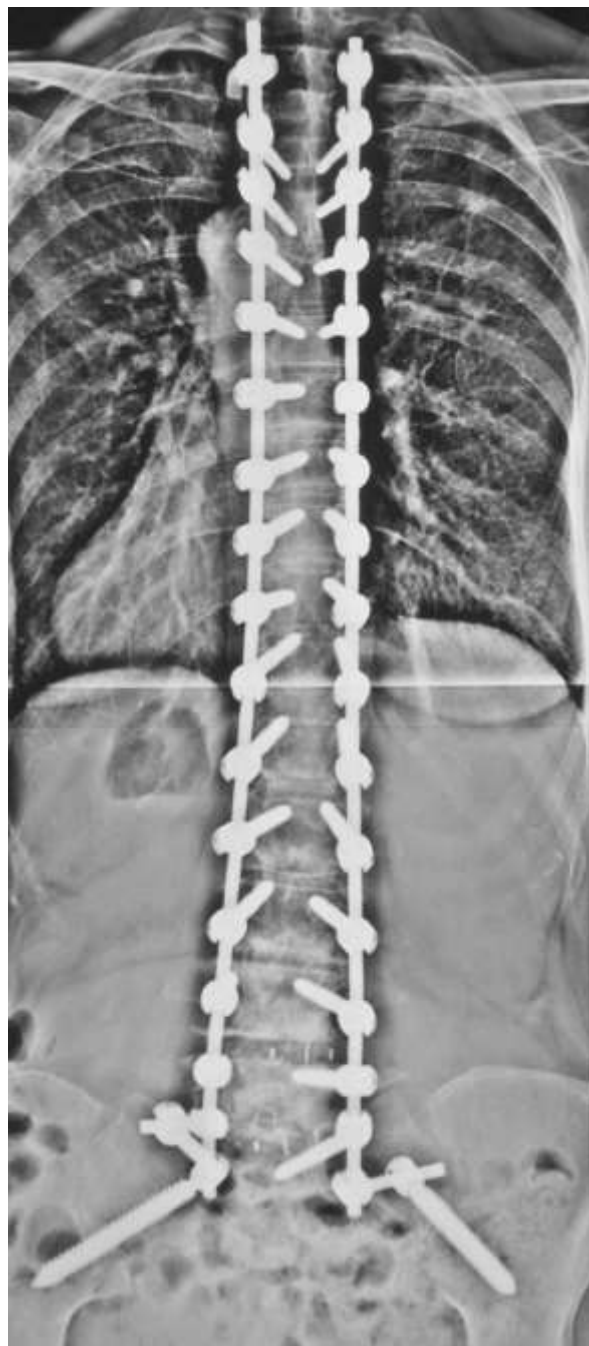

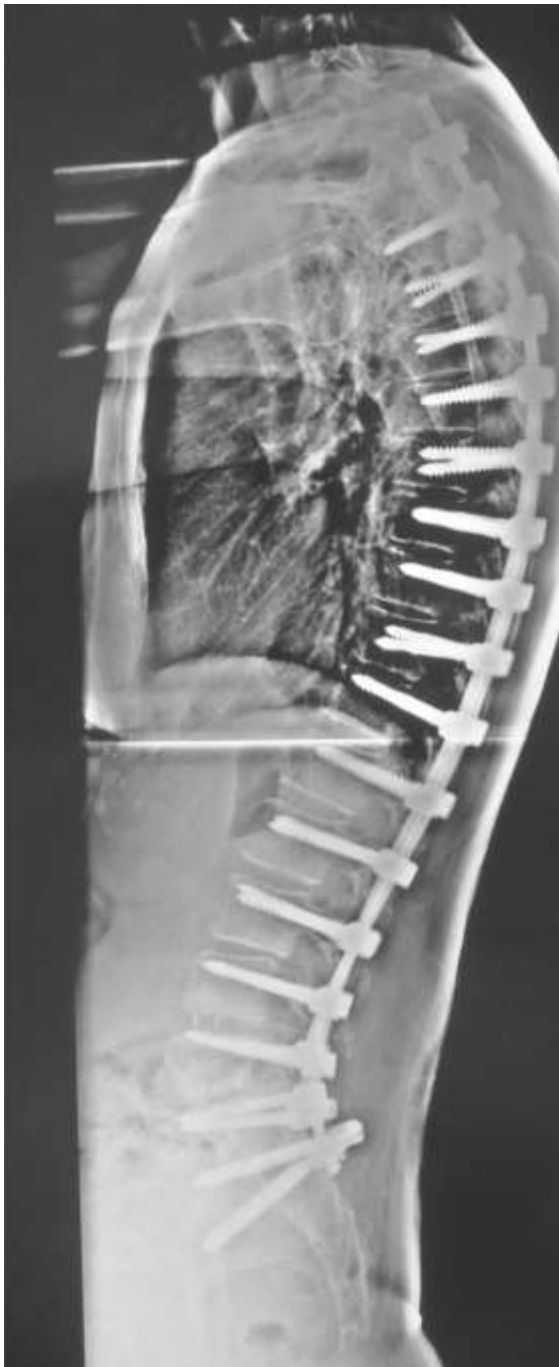


## Χειρουργείο

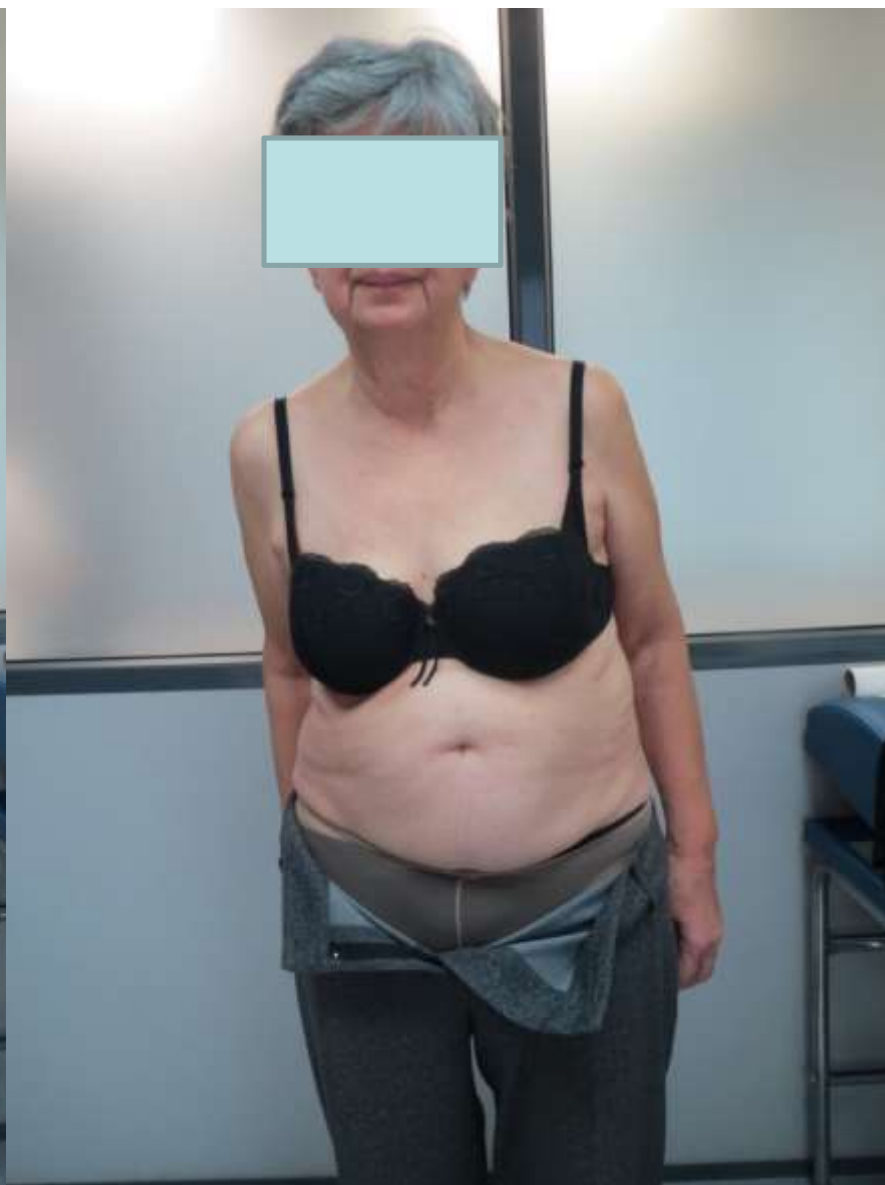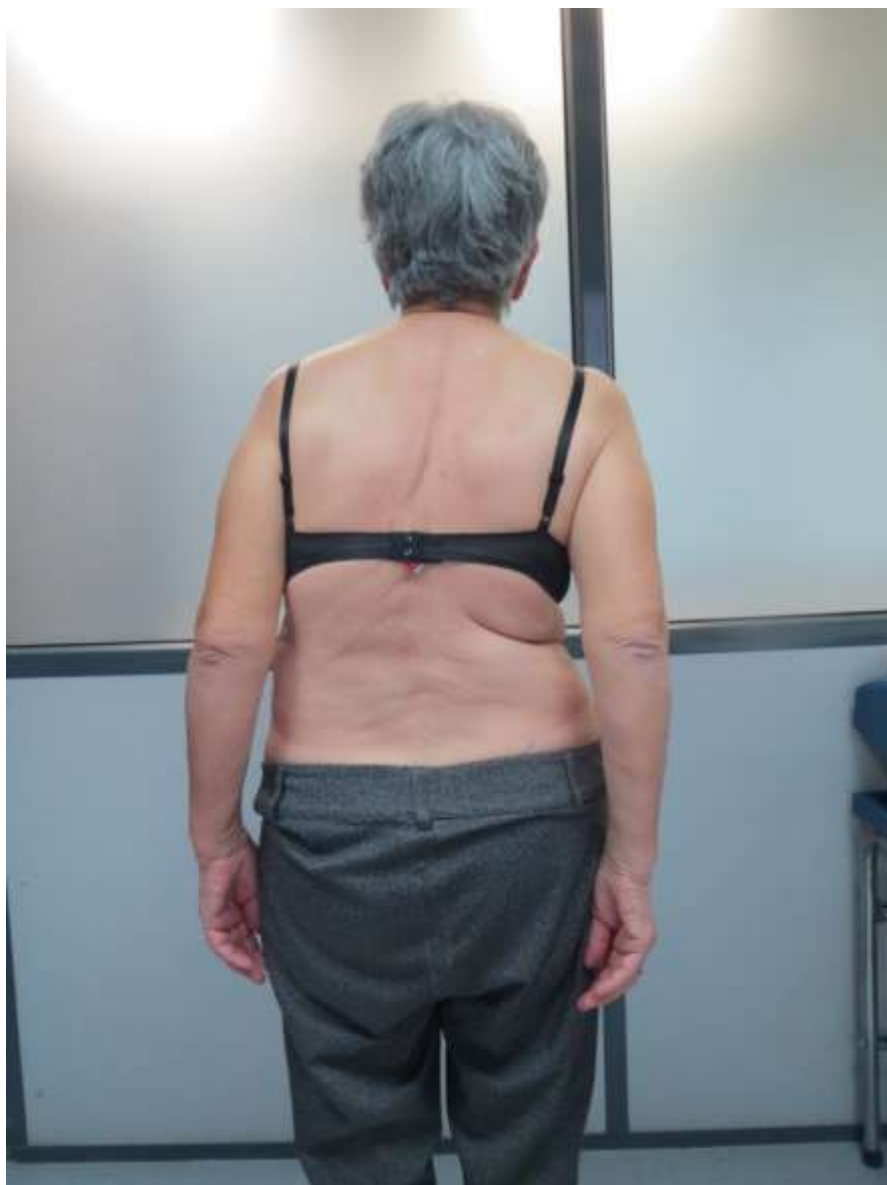- Σπονδυλοδεσία Θ3-Ι1-Λαγόνια άμφω
- Μεσοσπονδύλια εμφυτεύματα Ο4-5 και Ο5-Ι1
- Χειρουργικός χρόνος 8 ώρες
- Χωρίς μετάγγιση/ χωρίς επιπλοκές
- Άμεση κινητοποίηση ασθενούς και πλήρη ύφεση του πόνου

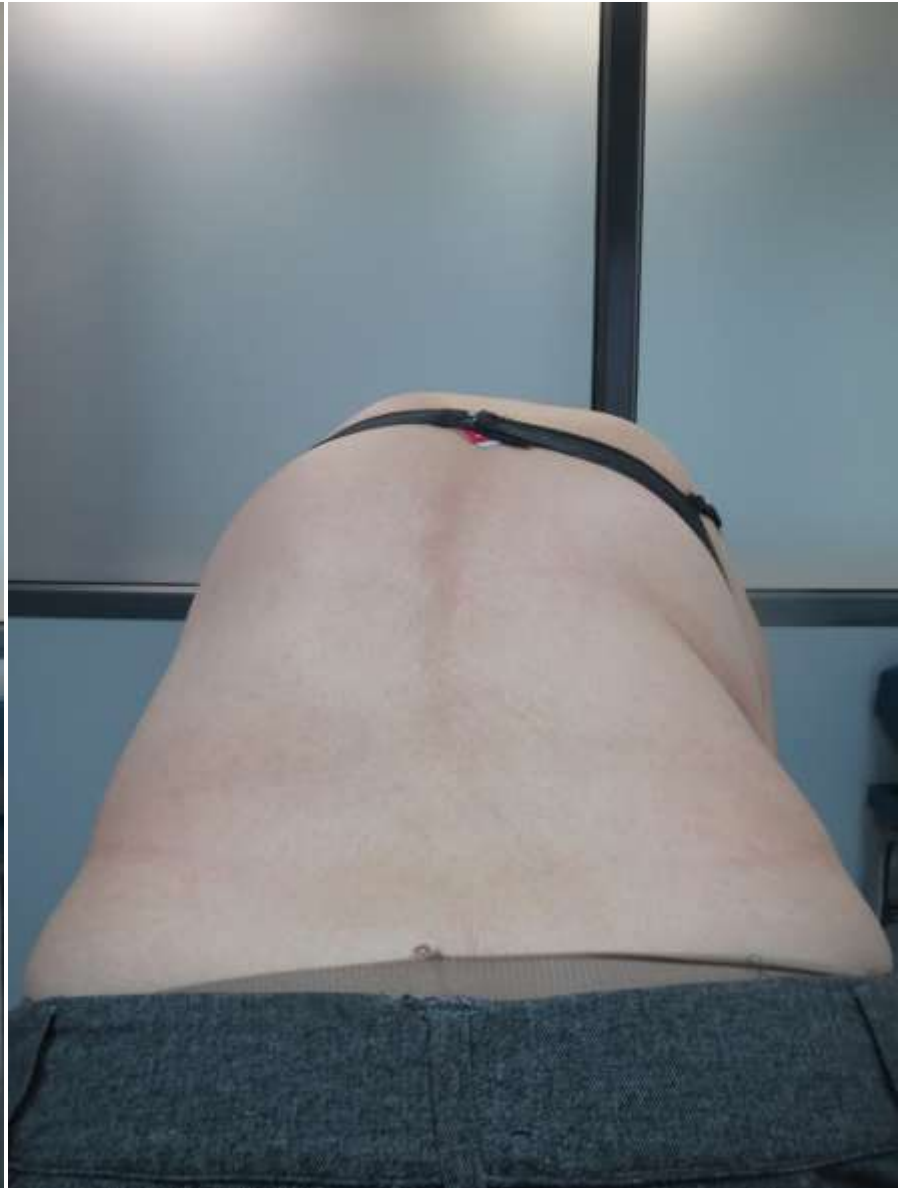
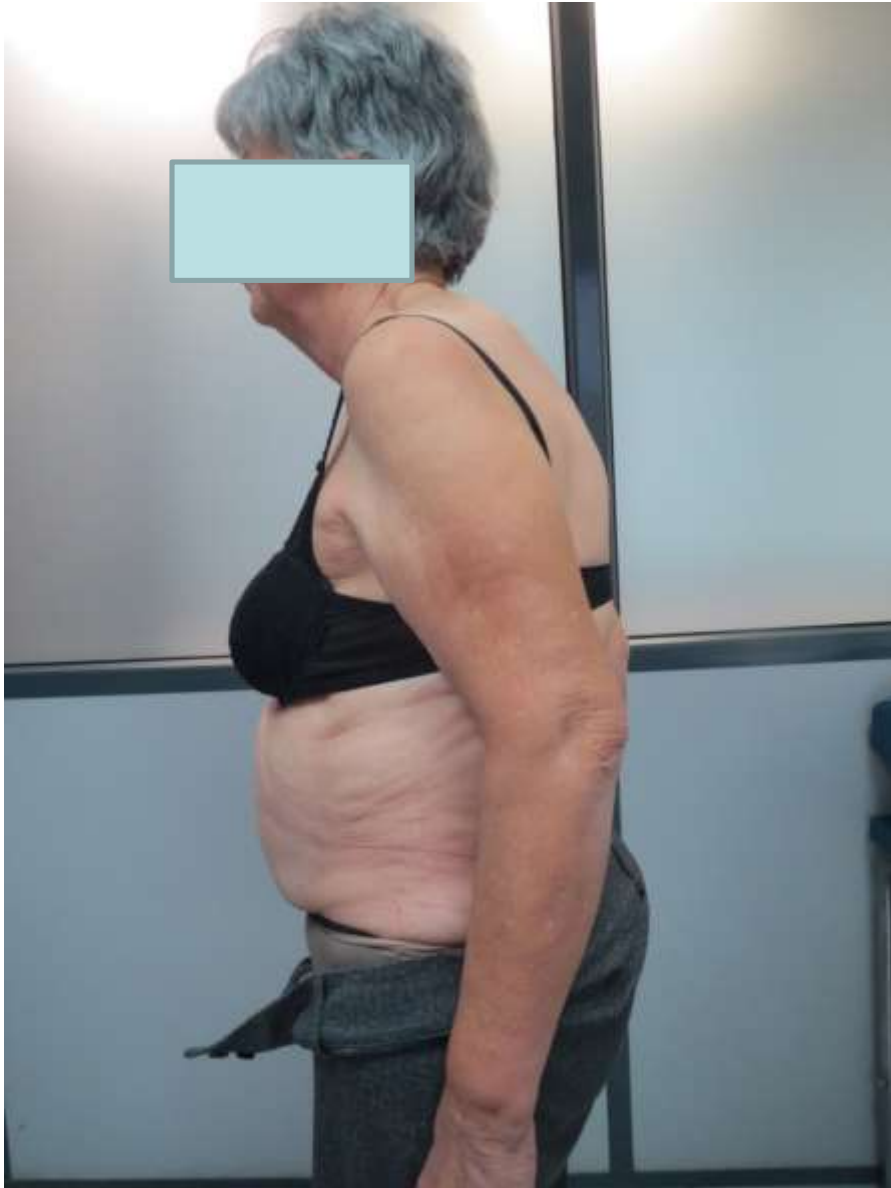


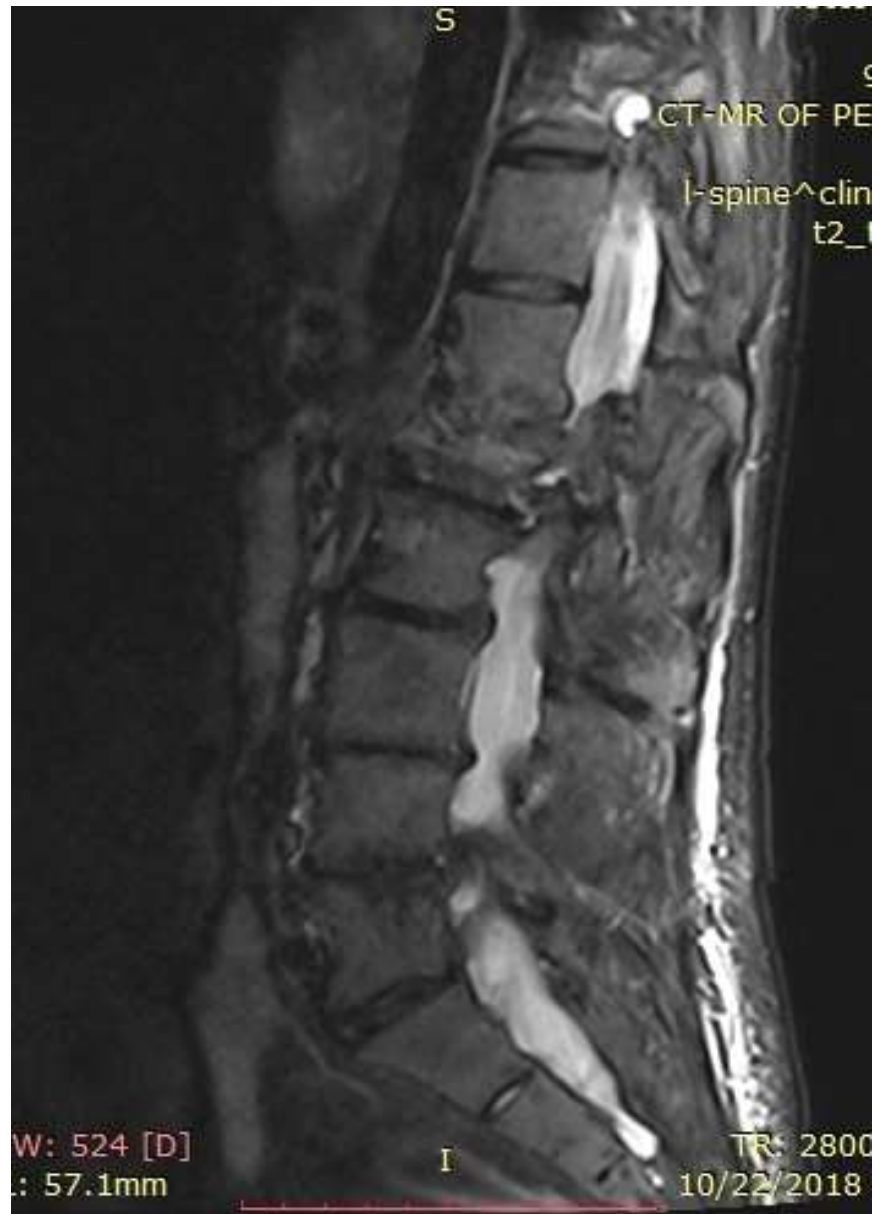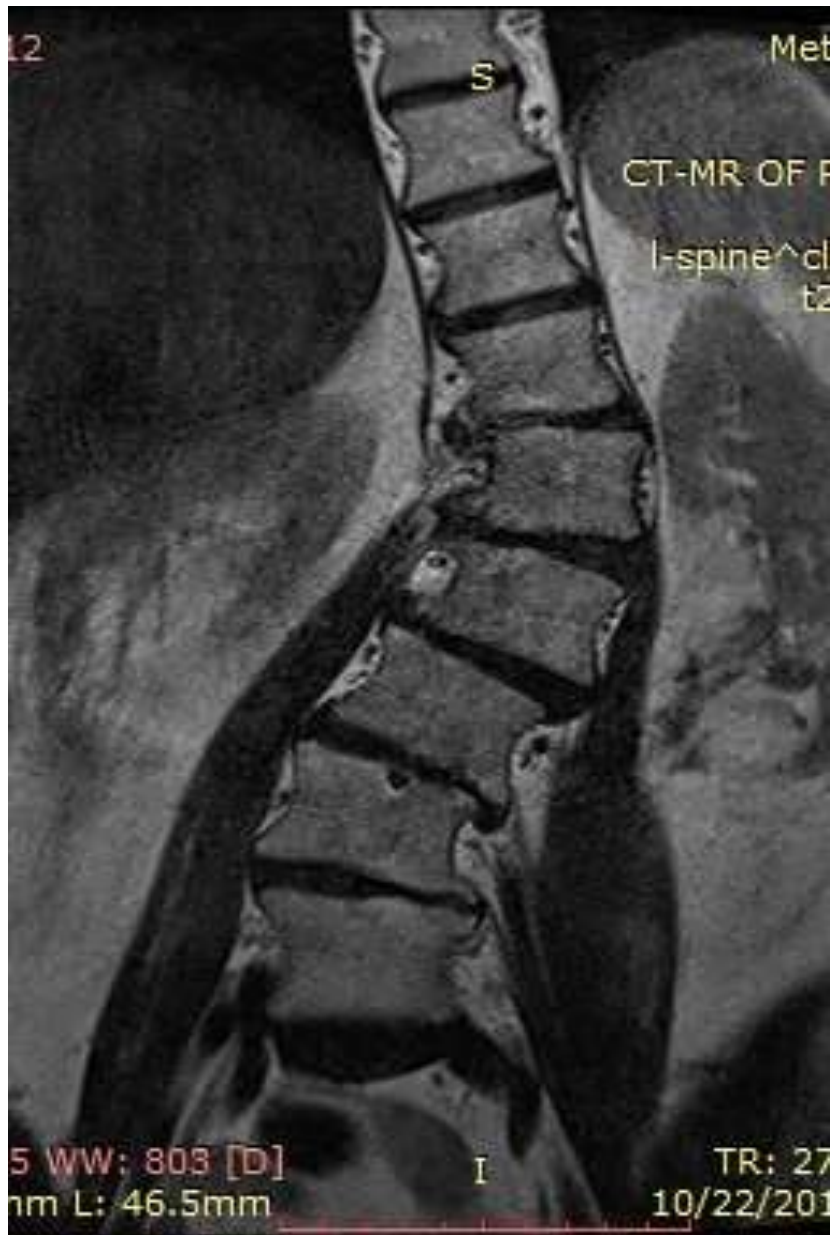
# Περίπτωση 3

- 73 ετών γυναίκα
- Σκολίωση ενηλίκων από 3ετίας με επιδείνωση κακής στάσεως. Όχι ιδιαίτερος πόνος
- Αστοχία συντηρητικής αγωγής (pilates)
- Ιστορικό πίεσης και υπερχοληστεριναιμίας









# Πρόγραμμα σχεδιασμού του χειρουργείου

**Surgimap® 9.2.15.5**    IMPORT    DATABASE    MEASURE

Help

**Surgimap®**  
The Physician Driven Imaging Solution®

Measurement Table

Measurement	Baseline	Norm
<b>Alignment</b>		
Orientati...		Post Ant
PT	22.2°	[6.0 - 16.8]
PI	40.1°	40.1°
SS	17.9°	[22.1 - 35.3]
LL	-36.3°	[-52.6 - -34.8]
L1-L4	-3.2°	[-26.7 - -11.9]
L4-S1	-43.4°	[-34.5 - -22.5]
PI-LL	3.8°	[-13.5 - 3.1]
TL	45.0°	[0.3 - 14.9]
TK	55.5°	[37.6 - 56.2]
T9 SPi	-14.1°	[-15.7 - -9.5]

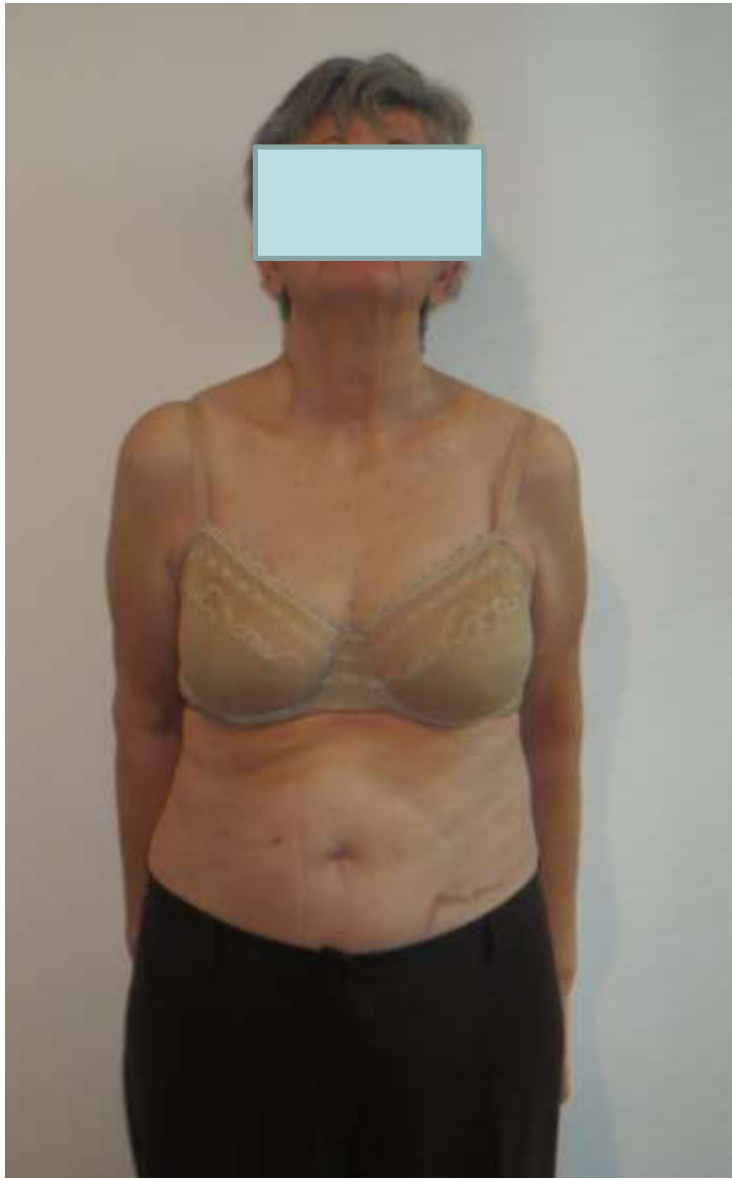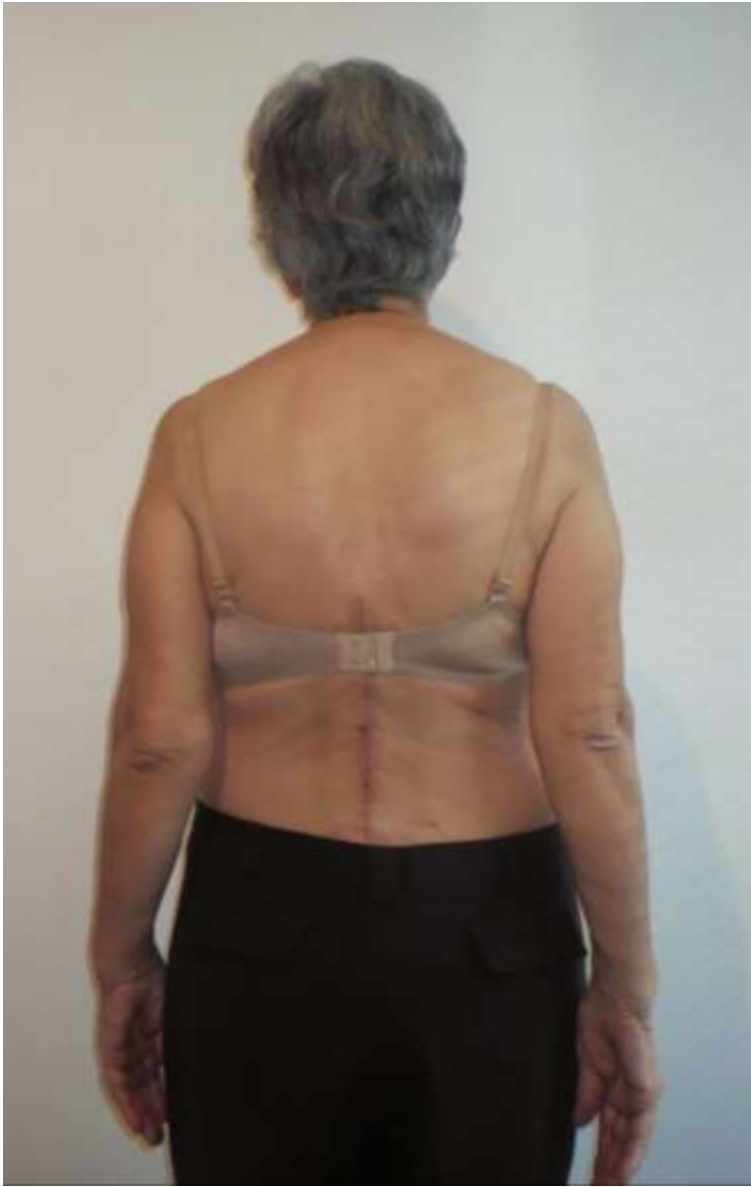DOB: [redacted]  
Series: [8] Skeleton+ ...  
Date: 01/07/2019  
Modality: CR

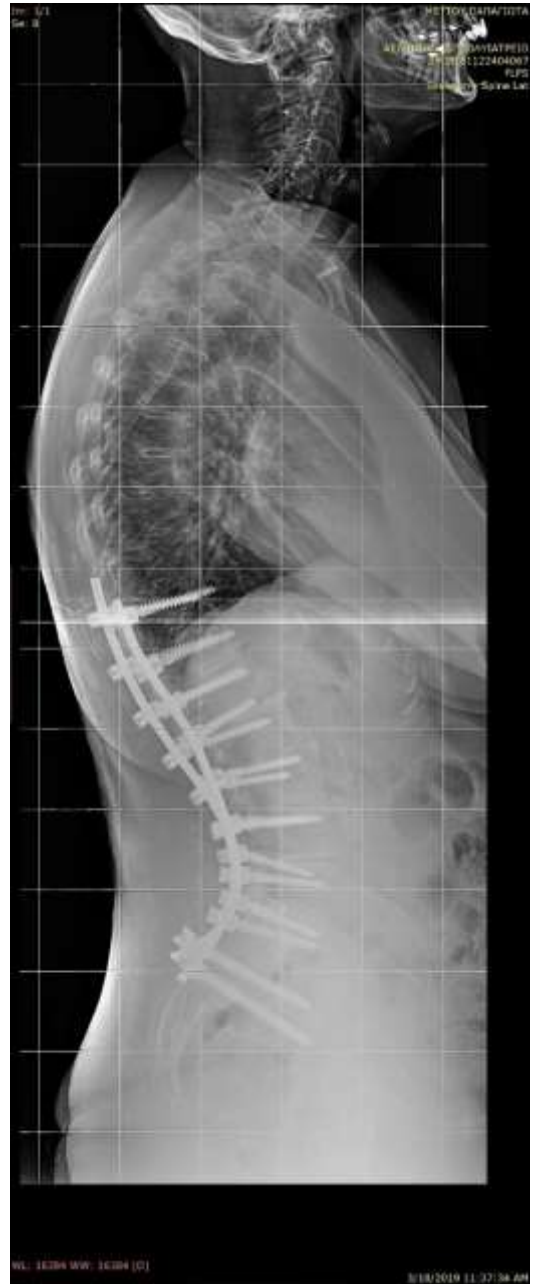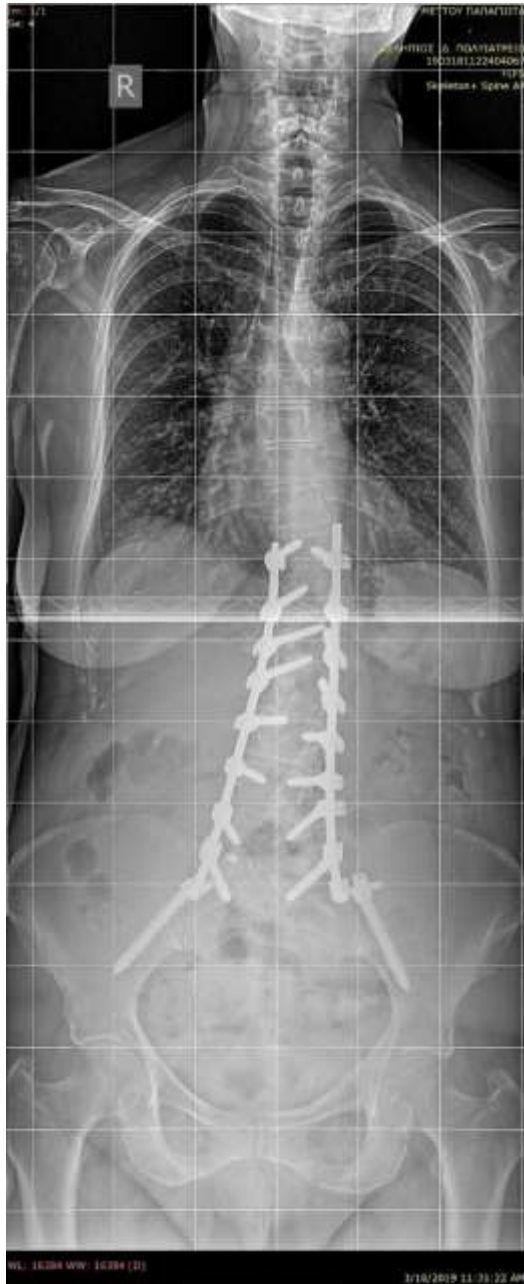
**Alignment**  
PT 22.2°  
PI 40.1°  
LL -36.3°  
PI-LL 3.8°  
SVA (C7) 96.8 mm

1/1

## Χειρουργείο

- Σπονδυλοδεσία Θ11-Ι1-Λαγόνιες βίδες άμφω
- Μεσοσπονδύλια εμφυτεύματα Ο4-5 και Ο5-Ι1
- Χειρουργικός χρόνος 7 ώρες
- Μετάγγιση 1 μονάδα/ χωρίς επιπλοκές
- Άμεση κινητοποίηση ασθενούς





## Χειρουργείο στις 31/1: σημειώσεις της ασθενούς

ΔΕ/4/2/2019 ΑΠΟΓΕΥΜΑ ΕΞΙΤΗΡΙΟ

ΠΑΡΑΤΗΡΗΣΕΙΣ: ΠΟΛΥ ΛΙΓΟ πρωινό από ΣΑ - ΚΥ (2 φρυγ. + λίγο υφ. έρι) ΜΕΣΗΜΕΡΙ - ΒΡΑΔΥ: Μόνο κυριακή φρέσκη έρι  
Το έντερο δε λειτουργεί αλλά υπάρχουν αέρια.

ΕΠΙΣΤΡΟΦΗ ΣΤΟ ΣΠΙΤΙ. φοβεροί, αφόρητοι πόνοι (πλάτη, δεξιά και πόδια) όλη τη νύχτα.  
Τρίτη προς Τετάρτη (Νύχτα) & Τετάρτη προς Πέμπτη (νύχτα) μου νοθεύαν η αναπνοή από τον  
Πόνο και θημιούμαι κάθε 10'-15' και βημάτιζα στο δωμάτιο.

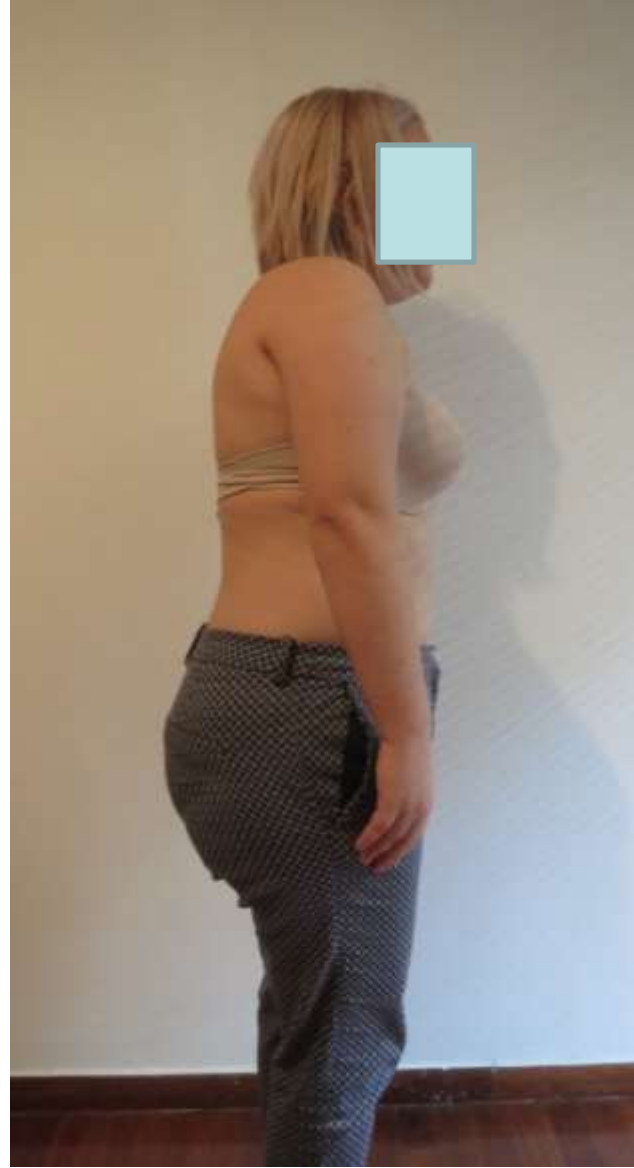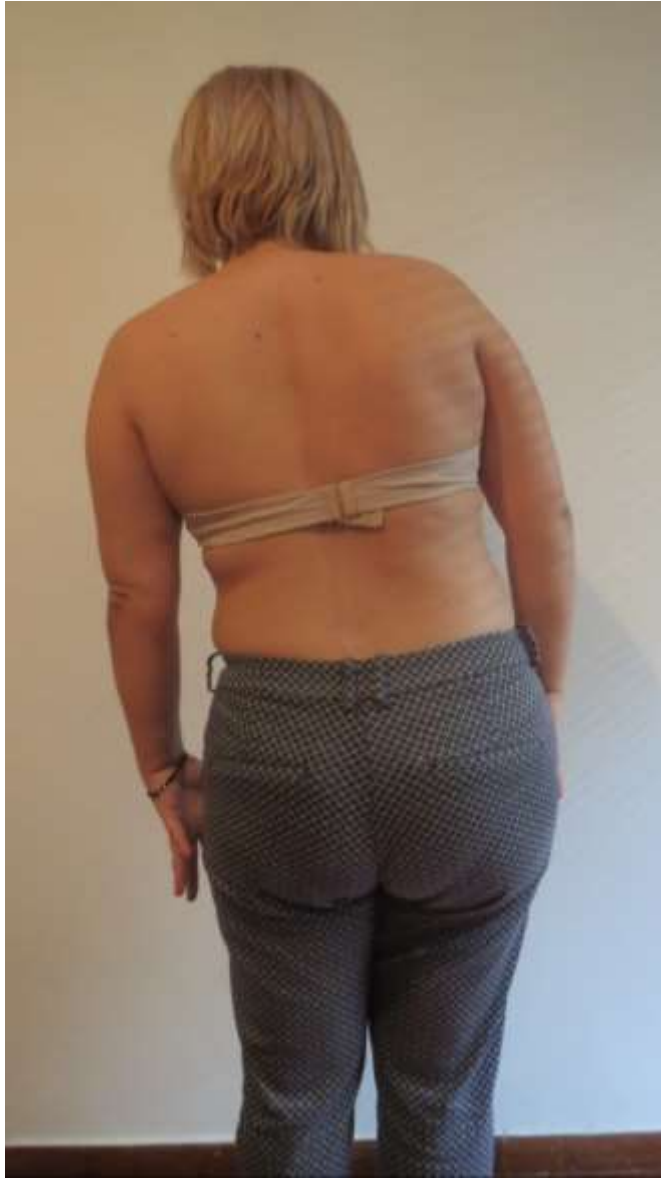Την Πέμπτη δεν έχω ιδιαίτερους πόνους & φοράω τη ζωή. Νύχτα προς Παρασκευή  
κοιμάμαι, επιτέλους! , μανονικά. Δεν μπορώ να το πιστέψω ότι νιώθω τόσο καλά  
με όλους τους περιορισμούς στις κινήσεις.

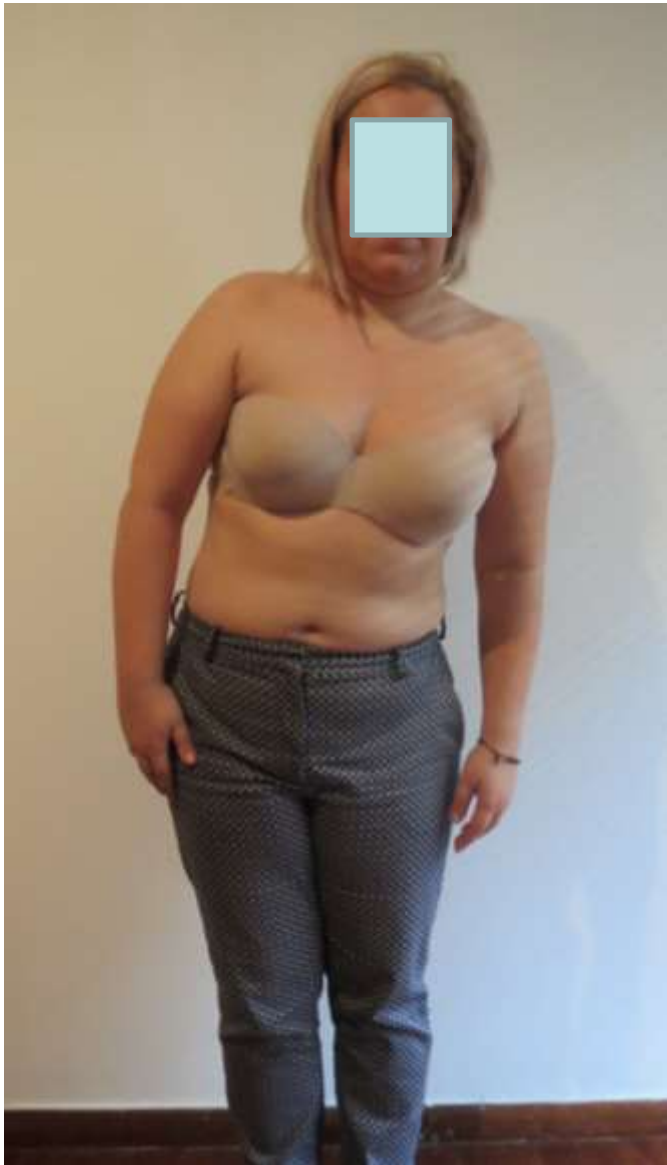## Χειρουργείο στις 31/1: σημειώσεις της ασθενούς

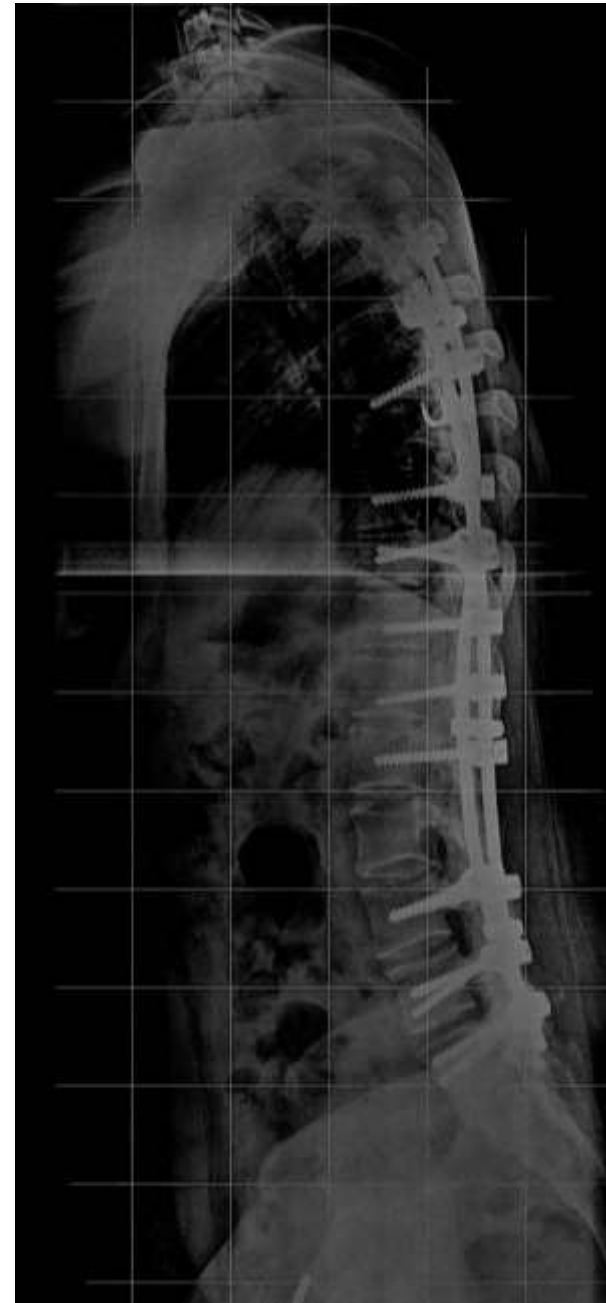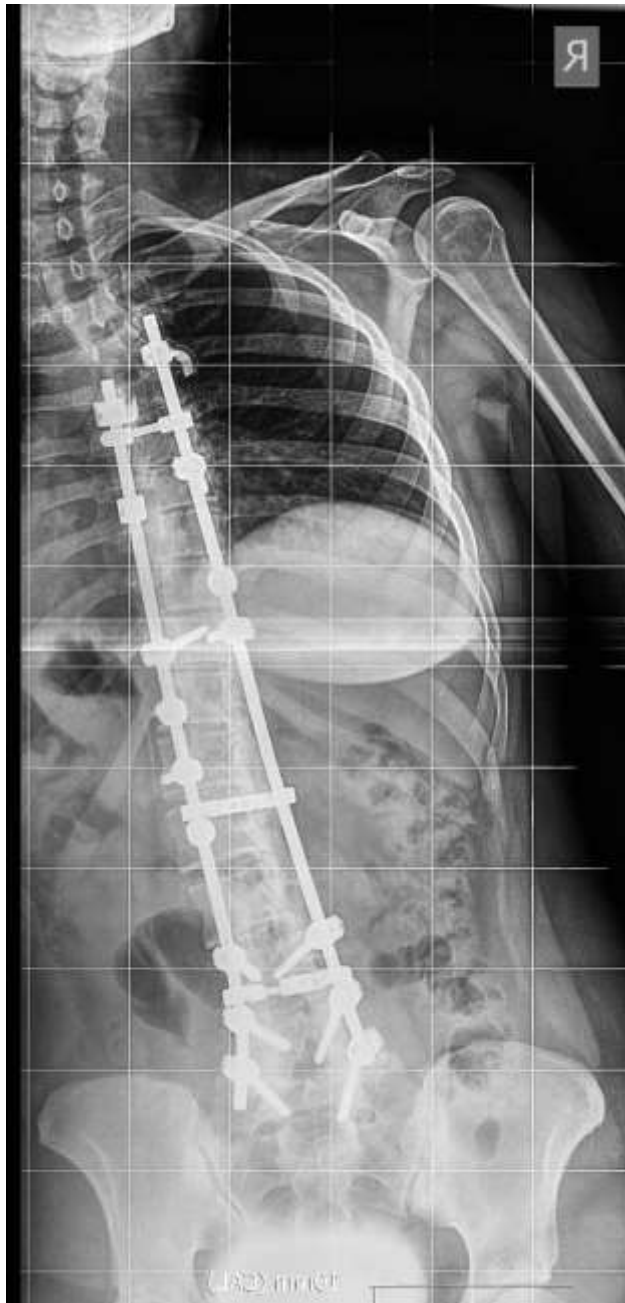
ΚΥΡΙΑΚΗ 10/2 : 1μ.σ. γάλα Μαχμσίας. Το έντερο λειτουργεί σιγα-σιγά με μορφή ποττων.  
ΔΕΥΤΕΡΑ 11/2 : Όλα καλά. Το έντερο όλο και καλύτερα. Κάποια ελάτση στην  
σπονδυλική στήλη, τη σελήνη ιδιαίτερα το βράδυ στο κρεβάτι. Πάιρ-  
νω ναυσίονα χαλάκια Lonargan (4-6 κερησίως).  
ΠΑΡΑΣΚΕΥΗ 15/2: κόγαμε τα φάρμακα. Όλα καλά. Επανεξέταση  
στις 15/3/2019 Από τις 4/3 οδηγώ σε σύντομες διαδρομές  
Από το τέλος Φεβρουαρίου δεν παίρνω καθόλου ναυσίονα.  
Τρώω κάθε μέρα 150gr. σικώη και ο διματοκρίτης από 32 εφτασε 36 δε 20 κερησίως

# Περίπτωση 4

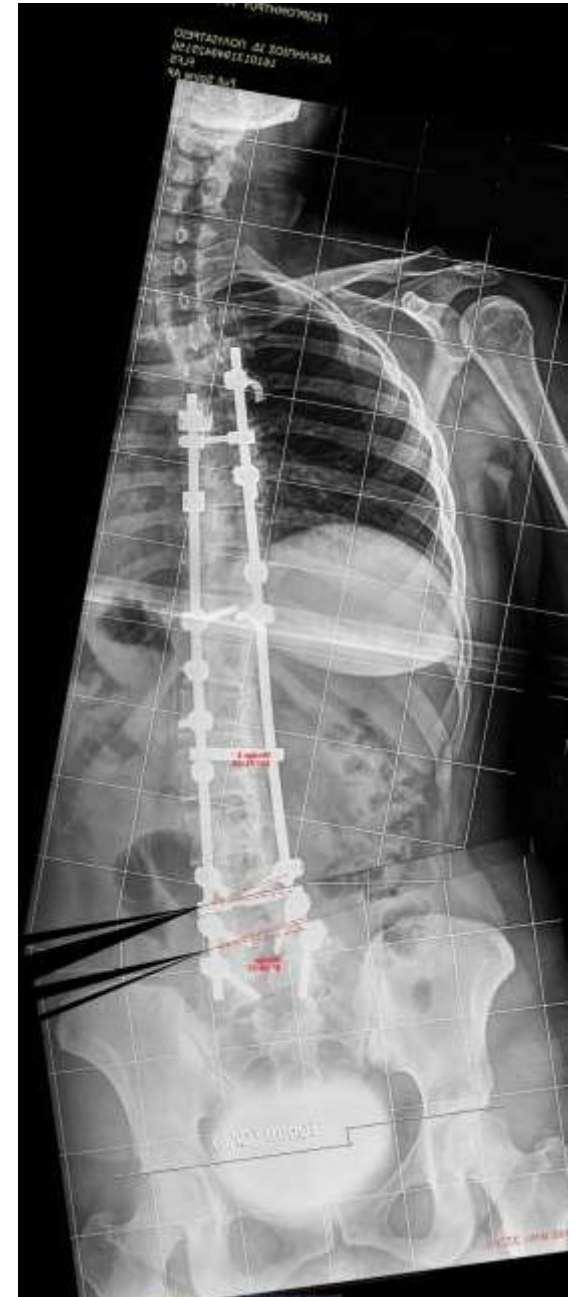
- 30 ετών γυναίκα
- Ιστορικό σπονδυλοδεσίας Θ5-Ι1 με εξαρχής πλημμελή διόρθωση στο μετωπιαίο επίπεδο
- Flatback (απώλεια λόρδωσης οσφυϊκής μοίρας)
- Χωρίς προβλήματα υγείας







- Προεγχειρητικός σχεδιασμός με τη χρήση του προγράμματος SURGIMAP® για την ορθή εκτίμηση της θέσης και του τύπου της οστεοτομίας της σπονδυλικής στήλης



## Χειρουργείο

- Αφαίρεση των ράβδων στην οσφυϊκή μοίρα με διατήρηση στην θωρακική
- Smith-Petersen οστεοτομίες στα επίπεδα O3-4, O4-5 και O5-I1
- Νέες βίδες στην λαγόνια ακρολοφία (λεκάνη)
- Αυτομόσχευμα
- Χειρουργικός χρόνος 8 ώρες με μετάγγιση 1 μονάδα αίμα

